

Efeito da mitomicina C tópica na cicatrização de prega vocal em modelo suíno

Topical mitomycin C effect on swine vocal folds healing

Paulo Antônio Monteiro Camargo¹, Antonio Carlos Ligocki Campos², Jorge Eduardo Fouto Matias³, Daniel Zeni Rispoli⁴, Paulo Eduardo Przysieszny⁵, Vinícius Ribas Fonseca⁶

Palavras-chave: cicatrização, laser, mitomicina, porcos, pregas vocais.
Keywords: wound healing, laser surgery, mitomycin, swines, vocal folds.

Resumo / Summary

Várias terapias adjuvantes à cirurgia vêm sendo usadas para modular o processo cicatricial nas pregas vocais, entre elas a Mitomicina tópica (MTC). **Objetivos:** Avaliar os efeitos da MTC no processo de cicatrização de pregas vocais de suínos 30 dias após exérese de fragmento de mucosa com laser de CO₂ mediante a mensuração da deposição de colágeno. **Forma de Estudo:** Experimental em suínos. **Materiais e Métodos:** Dois grupos de 6 suínos cada foram avaliados após exérese de fragmento de mucosa de prega vocal a laser de CO₂ (grupo controle sem uso e grupo experimento com uso de MTC tópica). Após 30 dias os animais foram submetidos à eutanásia, sendo coletadas amostras das pregas vocais para análise histológica, a fim de quantificar a deposição de colágeno mediante coloração de Picrosirius Red. **Resultados:** A média da área do colágeno total das pregas vocais do grupo controle foi de 2648,03 µm², enquanto a média do colágeno total das pregas vocais do grupo experimento foi de 2200,30 µm² (p = 0,0043). **Conclusão:** A MTC usada topicamente após a exérese de fragmento de mucosa da prega vocal a laser de CO₂ em suínos, diminui, significativamente, a deposição do colágeno total.

Several adjuvant therapies to surgery have been used to modulate the healing process of vocal folds, including topical mitomycin (MTC). **Aim:** to evaluate the effect of topical MTC in the healing process of vocal folds 30 days after the exeresis of a mucosal fragment with CO₂ laser in a swine model (control group without mitomycin and study group with topical MTC), with collagen deposition measurement. **Study type:** prospective experimental in swine. **Methods:** two groups of 6 swine each were subjected to exeresis of a mucosal fragment of the vocal fold with CO₂ laser. Immediately after the procedure MTC was applied topically for three minutes on the study group. Thirty days later the animals were slaughtered and samples of the vocal folds were collected for histological analysis, with the purpose of quantifying collagen deposition by Picrosirius Red stain. **Results:** the average area of total collagen in the vocal folds in the control group was 2.648,03 µm², whereas in the study group it was 2.200,30 µm² (p = 0.0043). **Conclusion:** topical application of MTC after the exeresis of a mucous fragment of vocal fold with CO₂ laser in swine significantly decreased total collagen deposition.

¹ Mestre em Cirurgia, Preceptor do Serviço de Otolgia e Laringologia do Serviço de Otorrinolaringologia do Hospital Angelina Caron.

² Doutor em Cirurgia, Professor Titular no departamento de Cirurgia (UFPR).

³ Doutor em Cirurgia, Professor Adjunto no departamento de Cirurgia (UFPR).

⁴ Doutor em Cirurgia, Preceptor do Serviço de Faringoestomatologia e Rinologia do Serviço de Otorrinolaringologia e Cirurgia Cérvico-facial do Hospital Angelina Caron.

⁵ Mestre em Cirurgia Buco-Maxilo-Facial, Residente de Otorrinolaringologia no Hospital Angelina Caron.

Serviço de Otorrinolaringologia e Cirurgia Cérvico-facial do Hospital Angelina Caron.

⁶ Preceptor do serviço de Otorrinolaringologia do Hospital Angelina Caron.

Endereço para correspondência: Dr. Paulo A. Monteiro Camargo - Rua 7 de Setembro 6700 Seminário 80240-001 Curitiba PR.

E-mail: cao.pr@terra.com.br

Este artigo foi submetido no SGP (Sistema de Gestão de Publicações) da RBORL em 1 de janeiro de 2006. Cod. 1668.

Artigo aceito em 2 de junho de 2006.

INTRODUÇÃO

A laringologia teve grande avanço com o desenvolvimento e o aperfeiçoamento de várias técnicas de visualização da laringe, em particular com o emprego do microscópio cirúrgico e, mais recentemente da vídeo-endoscopia. A fonomicrocirurgia permitiu aos cirurgiões atuais a realização de procedimentos que visam a melhorar a qualidade vocal e aumentar a velocidade na recuperação da função fonatória¹.

No entanto, o resultado inevitável de qualquer incisão cirúrgica é a possibilidade de formação de cicatriz, sendo fonte potencial de problema para o fonocirurgião na busca da qualidade vocal².

Terapias adjuvantes como corticoesteróides sistêmicos ou tópicos, resfriamento prévio ao procedimento cirúrgico, cola de fibrina têm sido investigadas para ajudar a modular o processo cicatricial na prega vocal após excisão de sua cobertura mucosa^{3,4}.

Dentre os vários métodos investigados para modular o processo cicatricial, a Mitomicina-C tópica (MTC) é um agente antimetabólico que inibe a proliferação de fibroblastos quando aplicada topicamente, inibindo de forma seletiva a síntese de DNA e de RNA, alterando, desta maneira, a síntese protéica.

O objetivo deste estudo foi avaliar a cicatrização em pregas vocais (PV) de suínos após exérese de fragmento de mucosa com laser de CO₂ com ou sem a utilização de MTC tópica, analisando após 30 dias, a deposição de colágeno total pós-operatório.

MATERIAIS E MÉTODOS

Este estudo prospectivo e experimental foi realizado na Fazenda Experimental da Universidade Federal do Paraná (UFPR), sediada no município de Piraquara/PR. Foram seguidos os princípios do Colégio Brasileiro de Experimentação Animal (COBEA, 1991)⁵, e as recomendações para eutanásia de animais experimentais propostas por Close et al. (1997)⁶, sendo o experimento aprovado pela comissão de ética da instituição.

Grupos de pesquisa

Doze suínos da raça Larger White (6 machos e 6 fêmeas) oriundos da fazenda da UFPR com média de 10.131 gramas e idade variando de 27 a 31 dias foram utilizados neste experimento. Dois grupos separados aleatoriamente, formados por 6 animais cada, foram submetidos à exérese de mucosa da borda livre do terço anterior da PV esquerda com laser de CO₂. O grupo controle não utilizou nenhuma medicação tópica na área cirúrgica. Já no grupo experimental foi aplicado MTC tópica após exérese, por três minutos.

Técnica cirúrgica

Após a anestesia os animais foram posicionados em decúbito dorsal, em mesa especial para castramento, coberta com campo cirúrgico estéril. A cabeceira da mesa foi elevada e na região dorsal superior foi colocado coxim para aumentar a angulação e facilitar a retificação da laringe. Foi utilizado laringoscópio infantil da marca Storz®, com angulação para comissura anterior.

As PV suínas foram visualizadas através de microscópio óptico D. F. Vasconcelos®, binocular reta com lente de 400mm, com sistema de câmera acoplada Storz®. Todos os procedimentos cirúrgicos foram gravados em fita VHS.

O procedimento cirúrgico iniciou-se com a apreensão da borda livre de terço anterior de PV esquerda com pinça de Bouchayer Microfrance® (tipo “coração”). A seguir, com o uso de laser de CO₂ Sharplan®, com 2 Watts de potência, de forma contínua, no modo focado, em superpulso com microspot de 250m, procedeu-se à exérese de fragmento da borda livre com 1 a 2mm, deixando um pequeno sulco cirúrgico na borda livre da PV.

Após a exérese do fragmento, colocou-se algodão embebido em MTC na concentração de 0,4mg/ml em contato com a ferida cirúrgica durante 3 minutos. Em seguida, o algodão foi retirado, sendo removido o excesso da MTC com soro fisiológico 0,9%.

Após a recuperação anestésica, os suínos foram recolocados em suas pocilgas, onde após 12 horas de pós-operatório, voltaram a receber água e ração. O fornecimento da dieta foi feito duas vezes ao dia, a partir de 24 horas de pós-operatório.

Análise microscópica

Trinta dias após o procedimento cirúrgico, os 12 animais foram submetidos aos mesmos procedimentos pré-anestésico e anestésico, seguido de eletrocussão, conforme proposto por Close et al. (1997)⁶.

A laringe do animal foi retirada em bloco, da base da língua ao quarto anel traqueal. Realizou-se incisão longitudinal anterior na laringe expondo as pregas vocais, com incisão da cartilagem tireóide, para a retirada de toda a musculatura da PV, com preservação da cobertura mucosa.

Foi utilizada solução de Picrosirius Red com polarização no estudo histológico. A substância não-colágeno corou-se em preto e o colágeno maduro em amarelo, vermelho alaranjado e vermelho (Figuras 1 e 2). Para a mensuração da deposição do colágeno no processo de cicatrização (fibroplasia) na superfície da mucosa da PV, foram efetuadas duas medidas histológicas em cada lâmina corada com Picrosirius Red após a polarização.

Após desfeita a randomização, os dados foram transportados para o programa Excel Windows® para

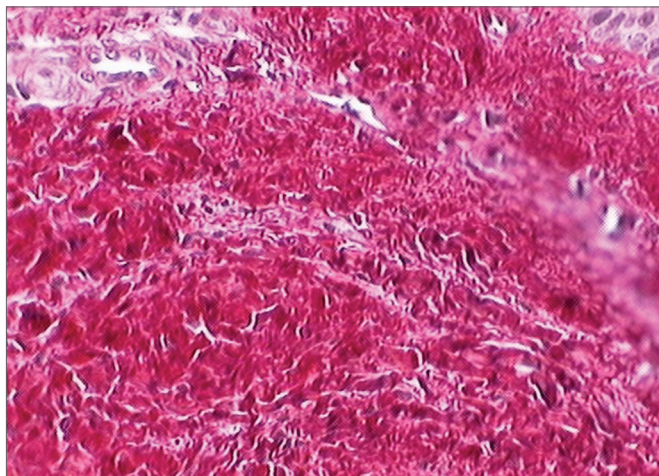


Figura 1. Prega vocal corada pela solução de Picrosirius Red antes da polarização. Esta lâmina demonstra a região da submucosa da pregavocal antes da polarização, não havendo distinção entre os elementos celulares e o tecido conjuntivo.



Figura 2. Prega vocal corada pela solução de Picrosirius Red após polarização. Observe o aspecto birrefringente: colágeno maduro com coloração laranja avermelhado, e substância não colágena com coloração enegrecida.

se obter a média aritmética, sendo a seguir realizada a análise estatística.

Análise estatística

As comparações não-pareadas foram realizadas através do teste não-paramétrico de Wilcoxon, tendo como valor de $p \leq 0,05$ o limite de significância estatística.

RESULTADOS

Macroscopicamente, em todos os suínos, as PV encontravam-se íntegras, com coloração fisiológica e não apresentavam sinéquias após a retirada.

Quanto à deposição de colágeno, a média da área do colágeno total das PV do grupo com exérese de frag-

mento de mucosa a laser sem MTC foi de $2648,93\mu\text{m}^2$, enquanto com MTC foi de $2200,30\mu\text{m}^2$.

Na comparação efetuada, o valor de p foi de $0,0043$, o que evidenciou diferença estatística entre a quantidade de colágeno no grupo submetido à exérese de fragmento de mucosa de prega vocal a laser tratado e não-tratado com MTC (Gráfico 1).

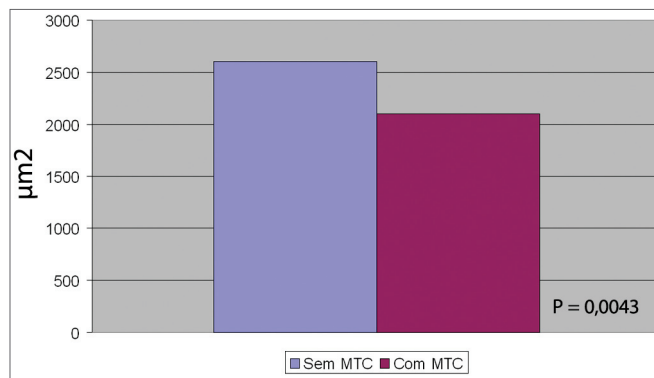


Gráfico 1. Comparação da média do colágeno total na exérese parcial a laser de CO_2 com e sem mitomicina (MTC).

DISCUSSÃO

Mesmo com as técnicas atuais de preservação da mucosa e do ligamento vocal, a formação de cicatriz, fibrose e, conseqüentemente, rigidez continuam sendo um desafio para o fonocirurgião¹.

A MTC vem ganhando espaço desde que estudos comprovaram sua eficácia na redução da fibrose pós-operatória em estenoses laríngeas supra-glóticas⁷. Gray, Tritle (2003)⁸ observaram que a MTC apresentava efeito maior no atraso da cicatrização quando aplicada imediatamente antes e após o dano ao tecido, sugerindo que existiria um intervalo de tempo adequado entre a lesão e o tempo de aplicação para a obtenção de efeito adequado. Spector et al. (1999)⁹ demonstraram redução significativa na formação de granulomas e melhora da mobilidade cricoarínoidéia quando utilizado o laser de CO_2 com MTC tópica. No trabalho de Garrett et al. (2001)¹, constatou-se diminuição do colágeno total com o uso de MTC tópica.

No presente estudo houve diminuição estatisticamente significativa do colágeno total com o uso da MTC. Tais resultados sugerem que o uso tópico da MTC quando aplicada em área cruenta age de maneira expressiva no retardo do processo de fibroplasia, concordando amplamente com os resultados de Correa et al. (1999)¹⁰.

A escolha da técnica cirúrgica com o laser de CO_2 foi baseada nos estudos de Jako, Strong (1972)¹¹, que a empregou no tratamento de papilomatose laríngea e nas lesões malignas em estágios iniciais. Atualmente suas indicações têm aumentado significativamente com a evolução tecnológica desenvolvida nos últimos anos, como a diminuição do microspot e o uso do superpulso,

minimizando, conseqüentemente, o dano termal sobre os tecidos vizinhos.

Santos et al. (2003)¹² compararam incisões em PV caninas realizadas com instrumento a frio e com laser de CO₂ avaliando, através de cortes histológicos, a quantidade de fibroplasia. Os resultados mostraram que a quantidade de colágeno das PV foi maior no grupo de animais submetidos à lesão com instrumental a frio do que com laser de CO₂. Portanto, o laser de CO₂ é um método seguro em relação à deposição de colágeno quando comparado com instrumentos com lâmina a frio, evidentemente obedecendo-se os princípios fundamentais da fonomicrocirurgia.

Sweat et al. (1964)¹³ introduziram na técnica histológica o corante vermelho sírio associado ao ácido pícrico (solução de Picrosirius Red). Constantine, Mowry (1968)¹⁴ observaram que o vermelho sírio aumentava a birrefringência das fibras colágenas quando estudada em microscópio de polarização. No presente trabalho foi utilizado a solução de Picrosirius Red, associada à microscopia polarizada pela sua grande sensibilidade e especificidade. Trata-se de método simples, eficiente, pois além de identificar as fibras colágenas é capaz de diferenciá-las em colágeno tipo I, II e III através da birrefringência¹⁵⁻¹⁷.

Santos et al. (2003)¹⁰ avaliaram, através de cortes histológicos corados pela solução de Picrosirius Red, a quantidade de colágeno depositada sobre as PV caninas e concluíram que esta solução, juntamente com a microscopia de polarização, demonstra com mais nitidez as fibras colágenas.

No presente estudo foi demonstrado que o uso da MTC tópica, quando aplicada em área cruenta da PV, associa-se à redução significativa da deposição do colágeno. Estudos futuros com amostras maiores e com maior tempo de seguimento serão necessários para confirmar estes resultados e para definir a concentração e tempo ideal da aplicação da MTC tópica.

CONCLUSÃO

Em função dos resultados obtidos neste modelo experimental em suínos, pode-se concluir que após 30 dias da exérese de fragmento de mucosa nas pregas vocais utilizando laser de CO₂, observou-se diminuição da área total de colágeno com o uso de MTC tópica aplicada imediatamente após a ferida cirúrgica, quando comparado à exérese submetida sem uso de MTC tópica.

REFERÊNCIAS BIBLIOGRÁFICAS

1. Garrett CG, Soto J, Billante CR, Reinisch L. Effect of mitomycin-C on vocal fold healing in a canine model. *Ann Otol Rhinol Laryngol* 2001;110:25-30.
2. Eliashar R, Eliachar I, Esclamado R, Gramlich T, Strome M. Can topical mitomycin C prevent laryngotracheal stenosis? *Laryngoscope* 1999;109:1594-600.
3. Abitbol J. *Atlas of Laser Voice Surgery*. San Diego: Singular; 1995:1-21.
4. Bouchayer M, Cornut G. Microsurgery for benign lesions of the vocal folds. *Ear Nose Throat J* 1988;67:446-66.
5. C.O.B.E.A. (Colégio Brasileiro de Experimentação Animal) - Princípios éticos na experimentação animal. In: Congresso do Colégio Brasileiro de Experimentação Animal, São Paulo; 1991.
6. Close, B, Banister, K, Baumans, V, Bernoth, EM, Bromage, N, Bunyan, J, et al.. Recommendations for euthanasia of experimental animals: part two. *Laboratory animals*, 1997;31:1-32.
7. Sennes LU, Tsuchi RK, Imamura R, Tsuchi, DH. O uso da mitomina-C no tratamento endoscópico de estenoses supraglóticas. *Arq Otorrinolaringol* 2003;7:71-6.
8. Gray SD, Trittle N. The effect of mitomycin C on extracellular matrix proteins in a rat wound model. *Laryngoscope* 2003;113:237-42.
9. Spector JE, Werkhaven JA, Spector NC. Preservation of function and histological appearance of the injured glottis with topical mitomycin-C. *Laryngoscope* 1999;109:1125-9.
10. Correa AJ, Reinisch L, Sanders DL. Inhibition of subglottic stenosis with mitomycin-C in the canine model. *Ann Otol Laryngol* 1999;108:1053-60.
11. Jako GJ, Strong MS. Laser surgery in the larynx: early clinical experience with continuous CO₂ laser. *Ann Otol Rhinol Laryngol* 1972;81:791-8.
12. Santos FCC, Grellet M, Aguilar Junior R, Jamur MC, Pinto JA, Fomin DS. Estudo comparativo histológico na prega vocal após incisão com instrumental a frio e com laser de CO₂ em modelo animal. *Rev Bras Otorrinolaringol* 2003;69:753-9.
13. Sweat F, Puchtler H, Rosenthal SI. Sirius Red F3BA as stain for connective tissue. *Arch Pathology* 1964;78:69-72.
14. Constantine VS, Mowry RW. The selective staining of human dermal collagen II. The use of Picrosirius red F3Ba with polarization microscopy. *J. Invest. Dermatol* 1968;50:419-23.
15. Junqueira LCU, Cossermelli W, Brentani R. Differential staining of collagens type I, II and III by sirius red and polarization microscopy. *Arch Histol Jap* 1978;41:267-74.
16. Rabau MY, Dayan D. Polarization microscopy of picrosirius red stained sections: A useful method for qualitative evaluation of intestinal wall collagen. *Hist Histopath* 1994;9:525-8.
17. Szendrői M, Vajta G, Kovács L, Schaff Z, Lapis K. Polarization colours of collagen fibres: a sign of collagen production activity in fibrotic process. *Acta Morphol Hung* 1984;32:47-55.