

Ritidoplastia subperiosteal: cinco anos de experiência

Subperiosteal facelift: a 5-year experience

Lucas Gomes Patrocínio¹, José Antônio Patrocínio², Hugo Gonçalves Couto³, Hélio Muniz de Souza⁴, Paulo Márcio Coelho Carvalho⁵

Palavras-chave: cirurgia plástica, endoscopia, ritidoplastia, subperiosteal.

Keywords: plastic surgery, endoscopy, rhytidoplasty, subperiosteal.

Resumo / Summary

Na ritidoplastia clássica, o centro médio da face melhora pouco. A correção estética da ptose da proeminência malar, do acentuado sulco nasolabial e da linha do jaw, em grande parte dos casos, requer um acesso diferente, adotando a técnica de ritidoplastia subperiosteal. **Objetivo:** Demonstrar a casuística e avaliar os resultados e complicações com a técnica de ritidoplastia subperiosteal no nosso serviço. **Pacientes e Métodos:** De janeiro de 2001 a dezembro de 2005, 25 pacientes, entre 44 e 60 anos de idade, 24 do sexo feminino, foram submetidos à ritidoplastia subperiosteal. Retrospectivamente foram avaliados resultados e complicações. **Resultados:** Destes, 20 apresentaram resultados satisfatórios, 4 apresentaram déficit estético notado tanto pelo paciente quanto pelo cirurgião e 1 apresentou déficit estético necessitando cirurgia revisional. Todos os pacientes apresentaram melhora do sulco nasolabial, eminência malar e melhor definição da linha do jaw. A cirurgia revisional foi necessária em um paciente que referia pouca melhora. Quatro pacientes apresentaram uma retração de pele na região malar em decorrência das suturas de suspensão. Um paciente apresentou paralisia transitória do ramo frontal do nervo facial. **Conclusão:** A ritidoplastia subperiosteal com acesso temporal se mostrou uma técnica que produz resultados satisfatórios na grande maioria dos casos.

In classic rhytidectomy, there is little improvement in the center portion of the face. Aesthetic correction of malar prominence ptosis, accentuated nasolabial line, and jaw line, in most of the cases, require different approaches, such as the subperiosteal facelift. **Aim:** to show the cases and to evaluate the results and complications of subperiosteal facelift in the our service. **Patients and Methods:** From January of 2001 to December of 2005, 25 patients, ranging from 44 to 60 years, 24 females, were submitted to subperiosteal facelift. Results and complications were retrospectively appraised. **Results:** Of these, 20 presented satisfactory results, 4 presented aesthetic deficits noticed both by the patients and by the surgeon, and 1 presented aesthetic deficit needing revision surgery. All the patients presented improvement of nasolabial line, malar prominence and better definition of the jaw line. Revision surgery was necessary in one patient that referred little improvement. Four patients presented skin retraction in malar area due to the suspension sutures. A patient presented transitory paralysis of the front branch of the facial nerve. **Conclusion:** Subperiosteal facelift with temporal access has shown satisfactory results in the great majority of the cases.

¹ Médico Residente do Serviço de Otorrinolaringologia da Faculdade de Medicina da Universidade Federal de Uberlândia.

² Professor Titular, Chefe do Serviço de Otorrinolaringologia da Faculdade de Medicina da Universidade Federal de Uberlândia.

³ Médico, Residente do Serviço de Otorrinolaringologia da Faculdade de Medicina da Universidade Federal de Uberlândia.

⁴ Médico, Residente do Serviço de Otorrinolaringologia da Faculdade de Medicina da Universidade Federal de Uberlândia.

⁵ Médico Residente do Serviço de Otorrinolaringologia da Faculdade de Medicina da Universidade Federal de Uberlândia, Uberlândia, Minas Gerais, Brasil.

Endereço para correspondência: Lucas Gomes Patrocínio Rua 15 de Novembro 327 apto. 1600 Uberlândia MG 38400-214.

Tel/Fax: (0xx34) 3215-1143 - E-mail: lucaspatrocinio@triang.com.br

Este artigo foi submetido no SGP (Sistema de Gestão de Publicações) da RBORL em 30 de novembro de 2005. Cod. 1627.

Artigo aceito em 31 de maio de 2006.

A RBORL recebeu dos autores a documentação assinada pelos pacientes do estudo autorizando a publicação das fotografias nele inseridas.

INTRODUÇÃO

A Medicina, no último século, alcançou avanços espetaculares nas mais diversas áreas, inclusive na cirurgia estética, possibilitando aos indivíduos alcançarem idades avançadas gozando não apenas de boa saúde e disposição, como também de uma aparência mais jovem. A ação da gravidade, associada à exposição solar e a perda da elasticidade da pele devido ao envelhecimento natural do ser humano resultam em graus variáveis de rugas ao longo da face. Muitos procedimentos foram propostos para a correção das rugas faciais, e hoje se concorda que a melhor opção cirúrgica para este problema é a ritidoplastia^{1,2}.

A Ritidoplastia ou Lifting facial é hoje uma das cirurgias estéticas mais procuradas por pacientes após os 40 anos de idade com o objetivo de alcançar o rejuvenescimento facial. Várias técnicas de remoção das rugas faciais têm sido descritas ao longo dos tempos.

A primeira geração foi a ritidoplastia cutânea, em que somente se remove pele. A segunda geração veio com a descrição do SMAS (sistema músculo-aponeurótico subcutâneo). Nesta, o cirurgião aplica um tratamento ao SMAS (plicatura, sutura, secção parcial, etc.) objetivando tornar mais duradoura a cirurgia. A terceira geração chegou justamente pela tentativa de se alcançar o sulco nasogeniano, que até então não era alterado pelas outras técnicas. É a ritidoplastia por planos profundos, em que se diseca profundamente ao SMAS. Porém, seu uso esta cada vez menor devido aos altos índices de lesão de ramos do nervo facial^{2,4}.

Objetivando atuar neste “inalcançável” centro oval da face, Psillakis³ e, logo após, vários outros autores⁵⁻⁹ descreveram a ritidoplastia subperiosteal. No presente estudo, objetivamos demonstrar a casuística e avaliar os resultados e complicações com a técnica de ritidoplastia subperiosteal via incisão temporal no Serviço de Otorrinolaringologia da Universidade Federal de Uberlândia.

PACIENTES E MÉTODOS

De janeiro de 2001 a dezembro de 2005, foram realizadas 25 ritidoplastias subperiosteais no Serviço de Otorrinolaringologia da Universidade Federal de Uberlândia. Os pacientes apresentavam entre 44 e 60 anos de idade, sendo 24 pacientes do sexo feminino.

Todos os pacientes foram examinados e passaram por uma seleção rigorosa para serem submetidos a esta cirurgia. Foram selecionados apenas pacientes com acentuado sulco nasolabial, ptose da proeminência malar e baixa definição da linha do jaw. A cirurgia foi contra-indicada nos pacientes com acentuada ptose da linha do jaw, eminência malar satisfatória e sulco nasolabial não-acentuado.

Os pacientes retornaram com 7, 30, 60 e 180 dias de pós-operatório, sendo reavaliados quanto às possíveis complicações. Na última consulta, os pacientes foram ques-

tionados quanto à satisfação com a cirurgia e o resultado estético final foi julgado pela equipe médica do serviço. Foram avaliadas as seguintes regiões: I) Eminência malar; II) Sulco nasolabial; III) Linha do jaw (Figura 1).

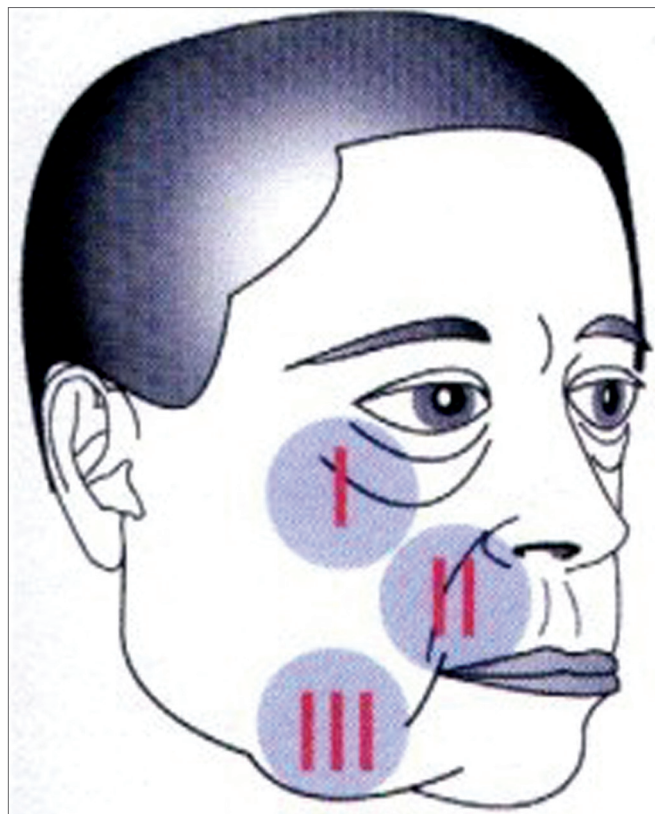


Figura 1. Desenho esquemático demonstrando as três regiões avaliadas no pós-operatório da ritidoplastia subperiosteal: I) Complexo Malar-infra-orbital, II) Sulco Nasolabial; III) Linha do jaw.

Todos os pacientes assinaram um termo de consentimento informado com relação à cirurgia, de acordo com o aprovado pelo Comitê de Ética no parecer no 016/2005.

Técnica Cirúrgica

A anestesia foi realizada através de sedação (fentanil e midazolam) e anestesia local (lidocaína a 2% com adrenalina 1:100.000).

O cirurgião posicionou-se sentado, superiormente à cabeça do paciente, com monitor do vídeo à esquerda. Preparou-se o paciente com boa assepsia da face e couro cabeludo. Separou-se o cabelo em mechas, fixando-se com micropore, demarcando as incisões. A seguir, realizou-se uma incisão lateral de cerca de 5cm, sentido coronal, pós-triquial (a 3cm da linha do cabelo), 2cm acima e abaixo da linha temporal bilateralmente. Nos casos em que se realizou a frontoplastia endoscópica associada neste passo foram realizadas as incisões, descolamento e suturas, conforme já descrito¹⁰.

Lateralmente, na região temporal, a fásia temporal

profunda foi exposta e o descolamento se estendeu inferiormente até o terço medial do arco zigomático e rebordo orbitário. Neste local, o perióstio do zigoma foi incisado e o descolamento subperiosteal se estendeu ao malar e até o sulco nasolabial e gengivolabial.

Toda área descolada libera as inserções dos mm. orbicular, zigomáticos maior e menor e outros, pálpebras, ligamento cantal externo e de Lockwood, fásia parótida inferiormente e a temporal superiormente.

Fixou-se o perióstio do zigoma e da fásia parótida à fásia do m. temporal através de três suturas de suspensão com Ethibond 2-0. A sistematização da suspensão do terço médio da face se fez através de três pontos principais: bola de Bichat, gordura malar e gordura suborbicular do olho (SOOF). Estes três pontos previamente demarcados foram suspensos por Ethibond 2-0 através de suturas em alça realizadas com agulha de Reverdin e presos na fásia temporal, sendo a bola de Bichat medialmente e o SOOF lateralmente. Esta fixação estira os mm. zigomáticos e tecidos moles da bochecha, corrigindo a queda da região jugal, suavizando o sulco nasolabial. Também a área zigomática é muito bem modelada porque as inserções dos mm. zigomáticos são reinsertadas em uma posição mais alta (Figura 2).

Colocou-se dreno de Penrose por 24 a 48 horas e suturou-se a pele com Mononylon 4-0. Fez-se curativo

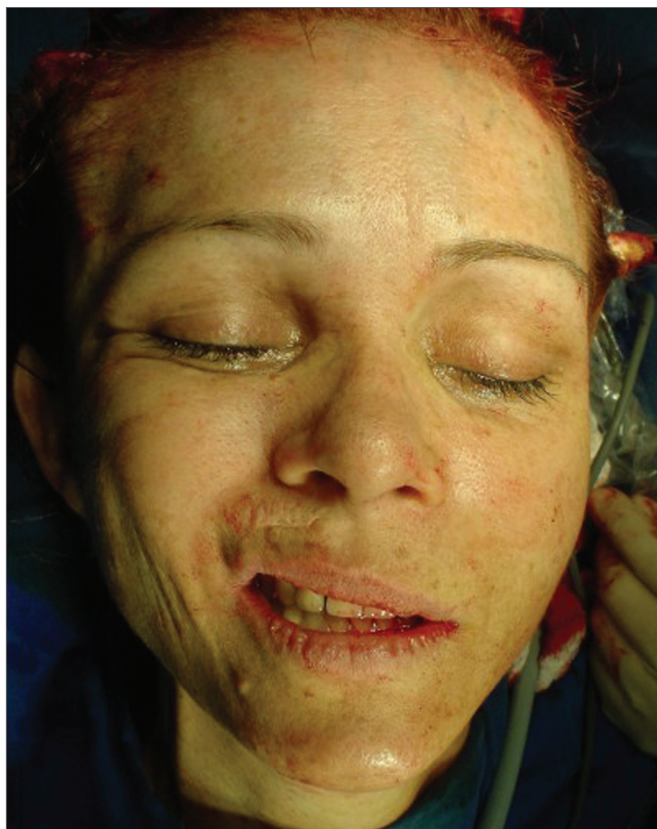

Figura 2. Fotografia demonstrando elevação do terço médio da hemiface direita durante o trans-operatório.

compressivo na frente com micropore, que permaneceu por 7 dias, quando da retirada dos pontos. Utilizou-se atadura compressiva nas primeiras 6 a 10 horas de pós-operatório.

RESULTADOS

A avaliação subjetiva final da cirurgia depende dos pontos de vista do paciente e do cirurgião, que, em alguns casos, diferem. Dos 25 pacientes, 20 apresentaram resultados satisfatórios, 4 apresentaram déficit estético notado tanto pelo paciente quanto pelo cirurgião e 1 apresentou déficit estético necessitando cirurgia revisional.

Ao estudo fotográfico, todos os pacientes apresentaram melhora do sulco nasolabial, eminência malar e melhor definição da linha do jaw (Figuras 3-6). Empiricamente, destes três pontos analisados, o que menos melhorou foi a linha do jaw. Cirurgia revisional foi necessária em um paciente que referia pouca melhora com a cirurgia.

Houve complicação em 6 casos. Um paciente apresentou um discreto serohematoma que requereu drenagem. Quatro pacientes apresentaram uma retração de pele na região malar em decorrência das suturas de suspensão. Um paciente apresentou paralisia transitória do ramo frontal do nervo facial. Não houve complicações como formação de quelóides, hipo ou hiperpigmentação, granuloma na incisão.

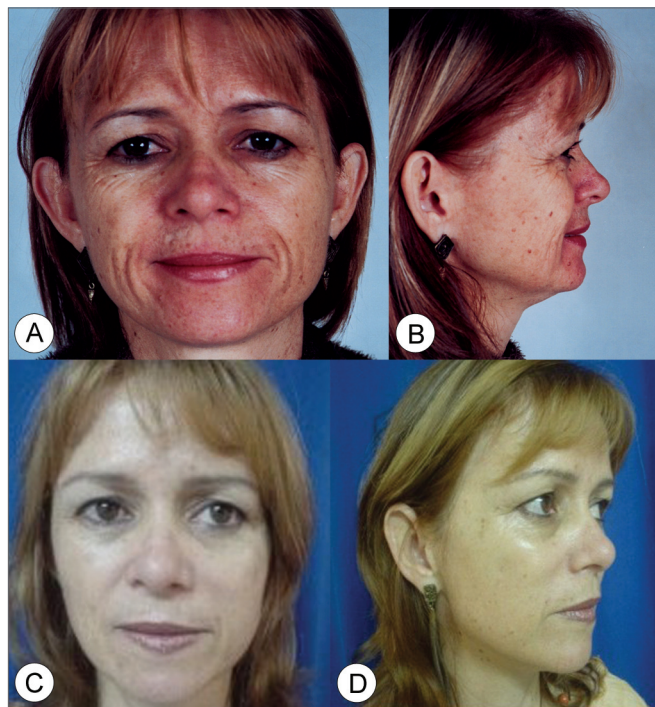

Figura 3. Visão frontal (A) e perfil (B) de paciente de 47 anos, feminino, com acentuado sulco nasolabial, queda importante da eminência malar e discreta ptose da linha do jaw. (C e D) Pós-operatório (3 anos) de ritidoplastia subperiosteal demonstrando elevação da eminência malar, atenuação do sulco nasolabial e melhora da linha do jaw.

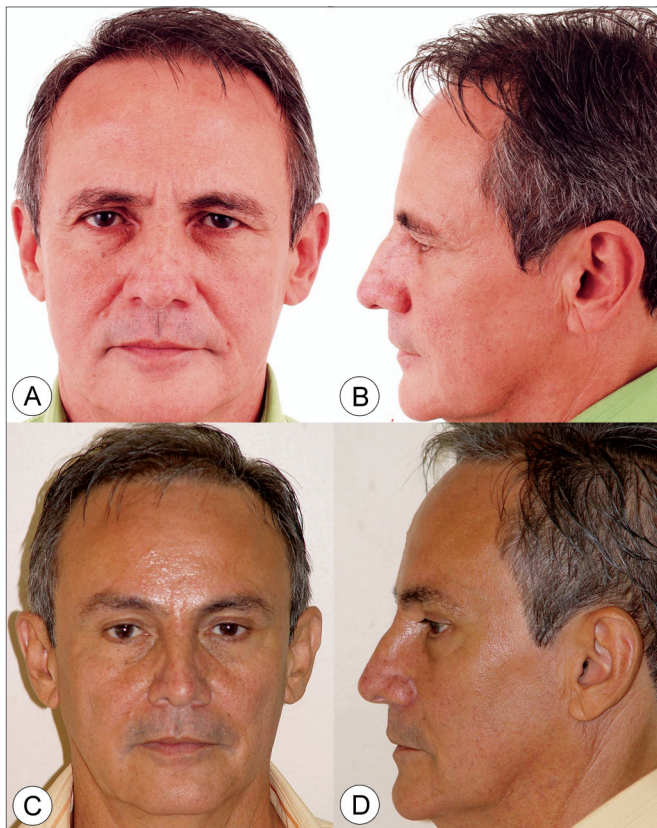


Figura 4. Visão frontal (A) e perfil (B) de paciente de 52 anos, masculino, com acentuado sulco nasolabial, queda importante da eminência malar e moderada ptose da linha do jaw. (C e D) Pós-operatório (2 anos) de frontoplastia endoscópica e ritidoplastia subperiosteal demonstrando elevação da eminência malar, atenuação do sulco nasolabial e melhora da linha do jaw.

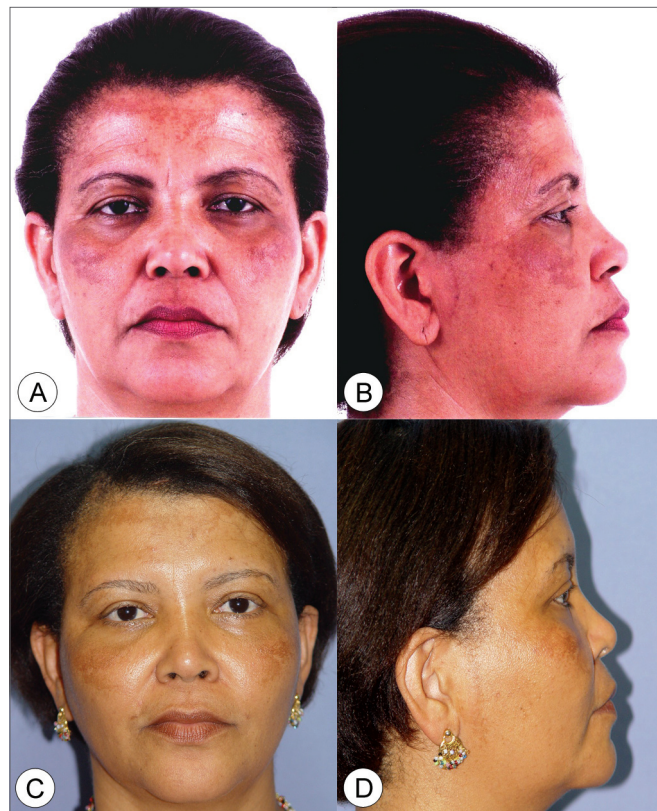

Figura 5. Visão frontal (A) e perfil (B) de paciente de 45 anos, feminino, com acentuado sulco nasolabial, queda moderada da eminência malar e leve ptose da linha do jaw. (C e D) Pós-operatório (1 ano) de frontoplastia endoscópica e ritidoplastia subperiosteal demonstrando elevação da eminência malar, atenuação do sulco nasolabial e melhora da linha do jaw.

DISCUSSÃO

A ritidoplastia subperiosteal teve início em 1982 com Psillakis², que a realizava através de incisão coronal e pré-auricular até a região do tragus. Também foi descrita por Santana em 1984⁵ e por Tessier em 1989⁶, aprimorando-se com a utilização do endoscópio a partir de 1991 com Keller⁷ e com Ramirez⁸. Hester et al.⁹ descreveram a técnica através da blefaroplastia.

A ritidoplastia subperiosteal tem tido atenção de vários autores, pois se destina à elevação das sobrancelhas, canto externo das pálpebras, fronte, glabella, região jugal e sulco nasolabial, atingindo o centro médio da face. Esta técnica inclui incisões menores, uso do endoscópio, melhor fixação, particularmente da bochecha, menos excisões de pele, permite mais procedimentos auxiliares, reposicionamento da bola de Bichat e tratamento do jaw^{7,8}.

Indica-se a ritidoplastia subperiosteal para pacientes com envelhecimento significativo e ptose do centro oval da face, deformidade em lágrima infraorbitária, scleralshow ou ectrópio, em bolsas malares severas, em casos de fraturas faciais antigas, quando há necessidade de resurfacing

simultâneo, em casos de implantes faciais que precisam ser trocados, quando se requer aumento de tecido mole com enxerto de gordura e até em fumantes (a dissecação subperiosteal preserva o suprimento sanguíneo).

Na nossa casuística, todos os pacientes apresentaram elevação da eminência malar, atenuação do sulco nasolabial e melhora discreta da linha do jaw. Empiricamente, notamos que esta região é a que menos se beneficia com esta técnica. Logo, quando há uma acentuada ptose da linha do jaw, deve-se realizar uma ritidoplastia convencional com tratamento do SMAS e do platisma².

Nos últimos anos, a técnica de ritidoplastia subperiosteal vem sendo cada vez mais discutida e progressivamente aceita e empregada pelos cirurgiões faciais. Entretanto, ainda muita controvérsia existe quanto às incisões, técnicas de sutura, pós-operatório, durabilidade, complicações, etc. Para Freeman¹¹, o levantamento endoscópico do terço médio da face basicamente obtém o mesmo rejuvenescimento do método aberto com a grande vantagem de não necessitar da incisão pré-auricular, além de permitir uma ação na área malar com excisão de pele

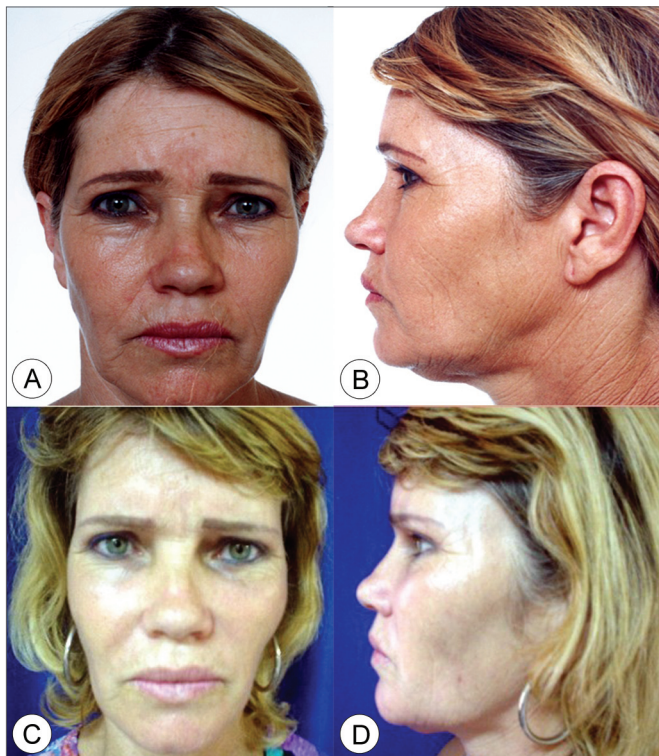

Figura 6. Visão frontal (A) e perfil (B) de paciente de 51 anos, feminino, com moderado sulco nasolabial, queda moderada da eminência malar e moderada ptose da linha do jaw. (C e D) Pós-operatório (4 anos) de ritidoplastia subperiosteal demonstrando elevação da eminência malar, atenuação do sulco nasolabial e melhora da linha do jaw.

da pálpebra inferior com um risco menor de provocar ectrópio. Este autor, em particular, indica essa via em pacientes com deformidade cicatricial de hemiface, em fumantes inveterados e em queda da comissura labial. Na verdade, o método pode ser utilizado em qualquer paciente que queira melhorar sua comissura labial.

Outros autores como De la Plaza e De la Cruz¹² acreditam que a técnica supraperiosteal favorece uma dissecação mais confortável e menos traumática. Não concordam que a dissecação subperiosteal seja capaz de conseguir uma migração efetiva e seletiva da tetraestrutura (músculo orbicular, fásia temporoparietal, SMAS e músculo frontal) devido a uma limitação dada pela rigidez e inextensibilidade do periósteo.

Diferentemente, Ramirez^{8,13} acredita que pela ritidoplastia subperiosteal a área maxilar pode ser reposicionada mais superiormente. Refere que o fato do periósteo ser inextensível torna-se uma vantagem porque isto permite liberá-lo e movê-lo em bloco com as estruturas. A aceitação, segundo ele, pela via endoscópica tem sido significativamente alta, além de ser menos traumática e ser capaz de remodelar o centro oval da face de uma maneira que seria muito mais difícil, perigosa, ou até impossível por qualquer outro método. Afirmo ainda que a cirurgia estética da face tem se desenvolvido, mudando a maneira

de acessá-la: a tendência a se dissecar em planos mais profundos, o crescimento do uso do endoscópio diminuindo as cicatrizes, enfatizando-se mais o tratamento do centro oval da face, além dos procedimentos auxiliares de refinamento como o laser, enxerto de gordura, implantes aloplásticos, etc. Ramirez^{8,13} considera os resultados desta técnica significativamente melhores: menos edema facial, recuperação mais rápida, menos problemas com as pálpebras, elevação direta e efetiva da área malar e uma face com a aparência facial balanceada.

Para conseguir essa elevação, no nosso serviço, realizamos o acesso via incisão temporal pós-triquial¹⁰ e seccionamos o periósteo o mais inferiormente possível e assim podemos levantar por tração, com pontos de Ethibond 2-0, a tetraestrutura. De la Plaza e De la Cruz preferem a incisão de acesso bicoronal, considerando esta via excelente para os homens, porque não deixa cicatrizes visíveis. Keller et al.¹⁴ preferem a dissecação sobre o osso malar através de incisão de blefaroplastia inferior, porém admitem que o acesso via sulco gengivobucal possa ser usado.

Krastinova-Lolov¹⁵ descreveu o mask-lift como um acesso diferente e revolucionário que normaliza, rejuvenece e embeleza a face através de um levantamento subperiosteal. Diferentemente do nosso acesso, o mask-lift é realizado através de incisão bicoronal. Apresenta como potenciais complicações quemose ou edema de conjuntiva, hematoma temporal ou parietal, paralisia do ramo frontal do nervo facial. Segundo Krastinova-Lolov, o resultado final da cirurgia pode levar um ano para ser alcançado, porém tem uma duração maior e mais natural.

Como complicações, houve 2 casos leves (serohematoma e paralisia frontal transitória) em que não houve repercussão clínica para o paciente. Em 4 casos, houve uma retração malar no local da sutura de suspensão nos quais foi necessária uma pequena cirurgia para descolamento da pele e subcutâneo com resolução do problema. Trata-se de uma complicação inerente à curva de aprendizado de qualquer técnica cirúrgica, que, com o passar do tempo e do treinamento, não mais ocorreu.

CONCLUSÕES

Concluimos que a ritidoplastia subperiosteal, com acesso temporal, é uma técnica que produz resultados estéticos satisfatórios na grande maioria dos casos, promovendo elevação da eminência malar, melhora do sulco nasolabial e melhor definição da linha do jaw.

REFERÊNCIAS BIBLIOGRÁFICAS

1. Rees TD, Aston SJ, Thorne CHM. Blepharoplasty and Facialplasty. In: MacCarthy J. (ed.) Plastic Surgery. Vol 3. Philadelphia: W.B. Saunders; 1990. p. 2320-414.
2. Patrocínio JA, Patrocínio LG, Aguiar ASF. Complicações de ritidoplastia em um serviço de residência médica em otorrinolaringologia. Rev

-
- Bras Otorrinolaringol 2002;68(3):338-42.
3. Psillakis JM. Ritidoplastia:nova técnica cirúrgica. Jornada de Carioca de Cirurgia Estética. Rio de Janeiro; 1982.
 4. Kamer FM, Frankel AS. SMAS rhytidectomy versus deep plane rhytidectomy: an objective comparison. *Plast Reconstr Surg* 1998;102(3):878-81.
 5. Santana PM. Craniofacial methods in rhytidoplasty. *Cir Plast Ibero-Latinamer* 1984;10:32.
 6. Tessier P. Le lifting facial sous-periosté. *Ann Chir Plast Esthet* 1989;34(3):193-7.
 7. Keller GS. Endolaser excision of glabellar frown lines and forehead rhytids. *American Academy of Facial Plastic Surgery and Reconstructive Surgery*. February 1, 1992; Los Angeles, CA.
 8. Ramirez OM. Endoscopic full facelift. *Aesthetic Plast Surg* 1994;18(4):363-71.
 9. Hester TR, Codner MA, McCord CD. The "centrofacial" approach for correction of facial aging using the transblepharoplasty subperiosteal cheek lift. *Aesthetic Surg Q* 1996;16:51.
 10. Patrocínio JA, Patrocínio LG, Martins LP. Frontoplastia e Elevação das Sobrancelhas. In: Campos CAH, Costa HOO (editores). *Tratado de Otorrinolaringologia*. Volume 5 - Técnicas Cirúrgicas. São Paulo: Roca; 2002.
 11. Freeman MS. Endoscopic malar pad lift and subperiosteal midface lift. In: Keller GS. *Endoscopic Facial Plastic Surgery*. Saint Louis: Mosby; 1997. p. 109-36.
 12. De la Plaza RL, De la Cruz L. Supraperiosteal-subsmas lifting of the upper two-thirds of the face. In: Zaoli G. *Aesthetic Plastic Surgery*. Padova: Piccin; 2001. p.31-54.
 13. Ramirez OM. Facelift:a plastic surgeon's perspective. *Aesthetic facial plastic surgery: a multidisciplinary approach*. New York: Thieme; 2000. p. 188-206.
 14. Keller GS, Hutcherson R, Cray JE. Endoscopic Facial Plastic Surgery: an overview. *Facial Plastic Surg Clin North Am* 1996;4(2):247-56.
 15. Krastinova-Lolov D. Mask-lift and facial aesthetic sculpturing. *Plast Reconstr Surg* 1995;95(1):21-36.