

Corpo estranho em nasofaringe: achado de exame radiológico

Regina Helena Garcia Martins¹, Juliano B. Mano²,
Eriverton F. da Silva³

Foreign body in nasopharynx: an accidental radiological finding

Palavras-chave: corpo estranho, criança, nasofaringe.
Keywords: children, foreign bodies, nasopharynx.

INTRODUÇÃO

As vias aéreo-digestivas superiores podem sediar corpos estranhos como esponjas, grãos, peças de brinquedos, pedras, papéis, insetos, algodão, etc¹⁻⁴. Estes podem passar despercebidos por semanas, ou mesmo anos. Corpo estranho em topografia de nasofaringe é raro, havendo poucas citações na literatura e merece ser destacada frente às dificuldades e atrasos no diagnóstico.

APRESENTAÇÃO DO CASO

DRE, 1 ano e 8 meses, masculino, submetido a exame de deglutograma para investigação de refluxo gastroesofágico, ocasião em que foi identificado um objeto radiopaco em rinofaringe (Figura 1). A criança residia em orfanato e a acompanhante desconhecia os detalhes de seus sintomas, porém confirmava otorrêa bilateral desde os primeiros meses de vida e pneumonias de repetição, justificando a investigação do refluxo. Relatava que, há quatro meses, a criança apresentou um

episódio súbito de desconforto respiratório, sem causa aparente, melhorando com "tapotagem". Apresentava-se ao exame físico afebril, eupnéica, com fossas nasais desobstruídas, porém com secreção hialina. A otoscopia confirmava a perfuração bilateral do tímpano. Pela pouca colaboração, a criança foi submetida ao exame detalhado do cavum sob sedação, sendo identificado e removido ao toque digital, um gancho metálico de trilho de cortina (2,0 x 2,2cm), envolto em secreção espessa e com as partes metálicas oxidadas.

DISCUSSÃO

No caso apresentado, o provável trajeto do corpo estranho foi a ingestão acidental, progressão à região glótica (na tentativa de degluti-lo, explicada pela crise de dispnéia) e posteriormente, alojamento na região da rinofaringe, graças às manobras de "tapotagem" realizadas pelas atendentes. Pelo grau de oxidação, parecia estar alojado na rinofaringe há algum tempo. Não nos pareceu ser o fator responsável pela otorrêa e pneumonias de repetição, pois a criança já as apresentava desde os primeiros meses de vida.

Corpos estranhos nas fossas nasais e rinofaringe podem causar rinorréia purulenta, obstrução nasal, rinossinusites crônicas, tosse persistente, ou ainda permanecerem assintomáticos. Tay⁵ descreveu um paciente com corpo estranho assintomático na nasofaringe por 20 anos. Muitas vezes é achado de exame radiológico, como ocorreu no presente caso clínico. Quando inalados, podem se alojar em brônquios, causando pneumonias, atelectasias e bronquiectasias, principal complicação nos diagnósticos tardios⁶. A história é positiva em aproximadamente 70% dos casos e destes, apenas 60% apresentam-se à consulta

médica nas primeiras 24 horas⁶.

Em casos de suspeita da presença de corpo estranho em vias aéreo-digestivas superiores, é recomendável a realização imediata de exames endoscópicos e radiológicos. A variedade e a nitidez dos endoscópios têm facilitado a identificação e a remoção dos objetos, mesmo quando posicionados em locais de difícil acesso.

CONSIDERAÇÕES FINAIS

Corpo estranho em nasofaringe é ocorrência rara, mais comum em crianças, podendo ser assintomático. Na suspeita deste, deve-se realizar investigação endoscópica e radiológica, pois podem ser deglutidos ou aspirados, associando-se a elevado índice de morbidade.

REFERÊNCIAS BIBLIOGRÁFICAS

1. Ogut F, Bereketoğlu M, Bilgen G, Totan S. A metal ring that had been lodged in a child's nasopharynx for 4 years. *Ear Nose Throat J* 2001;80:520-2.
2. Saxena SK, Gopala Krishnan S, Rav D. An unusual impacted foreign body in the nasopharynx. *Indian J Otolaryngol Head Neck Surg* 2002;54:151-2.
3. Eghtedari, F. Long lasting nasopharyngeal foreign body. Case Reports. *Otolaryngol Head Neck Surg* 2003;129:293-4.
4. Sobrinho FPG, Jardim AMB, Sant'Ana IC, Lessa HA. Corpo estranho na nasofaringe: a propósito de um caso. *Rev Bras Otorrinolaringol* 2004;70:120-3.
5. Tay AB. Long-standing intra nasal foreign body: an incidental finding on dental radiograph. *Oral Surg Oral Med Pathol Oral Radiol Endod.* 2000;90:546-9.
6. Karakoc F, Karadag B, Akbenlioglu C, Eusu R, Yildizeli B, Yksee M, Dagli E. Foreign body aspiration: what is the outcome? *Pediatr Pulmonol* 2002;34:30-6.

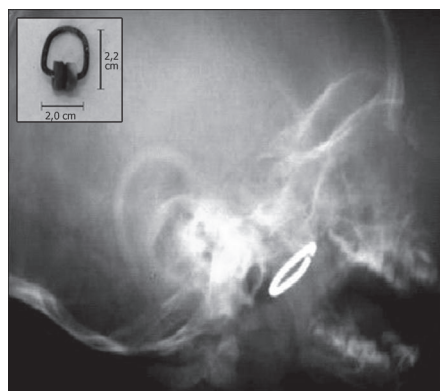


Figura 1. Em a, exame radiológico evidenciando corpo estranho em nasofaringe. Em b, gancho de trilho de cortina removido da região da nasofaringe; observar o grau de oxidação das partes metálicas.

¹ Professora Assistente, Doutora em Cirurgia pela Faculdade de Medicina de Botucatu - Unesp. Responsável pelo ambulatório de foniatria e voz. Docente da Disciplina de Otorrinolaringologia da Universidade Estadual Paulista-Unesp, Campus de Botucatu.

² Médico Residente da Disciplina de Otorrinolaringologia da Faculdade de Medicina de Botucatu, Unesp.

³ Médico Residente da Disciplina de Otorrinolaringologia da Faculdade de Medicina de Botucatu, Unesp.

Depto. de Oftalmologia, Otorrinolaringologia e Cirurgia de Cabeça e Pescoço. Disciplina de Otorrinolaringologia da Faculdade de Medicina de Botucatu (UNESP).

Endereço para correspondência: Regina Helena Garcia Martins - Disciplina de Otorrinolaringologia, Departamento de Oftalmologia, Otorrinolaringologia e Cirurgia de Cabeça e Pescoço da Faculdade de Medicina de Botucatu, Distrito de Rubião Junior, Botucatu SP 18618-970. Tel/Fax: (0xx14) 3811-6256 - E-mail: rmartins@fmb.unesp.br. Este artigo foi submetido no SGP (Sistema de Gestão de Publicações) da RBORL em 2 de maio de 2006. Artigo aceito em 9 de maio de 2006.