

Cirurgia das fraturas do seio frontal: estudo epidemiológico e análise de técnicas

Surgery of frontal sinus fractures. Epidemiologic study and evaluation of techniques

Jair Cortez Montovani¹, Emanuel Araújo Nogueira², Fabricio Dominici Ferreira³, Arlindo Cardoso Lima Neto⁴, Victor Nakajima⁵

Palavras-chave: fratura facial, seio frontal, técnicas cirúrgicas.
Key words: facial fracture, frontal sinus, surgical techniques.

Resumo / Summary

O trauma do seio frontal não é raro, correspondendo a 8% das fraturas faciais. Pode afetar a lâmina anterior e/ou posterior, com ou sem envolvimento do ducto nasofrontal. Tem alto potencial para complicações e seu manejo ainda é controverso em algumas situações. **Objetivo:** Apresentar a epidemiologia, o diagnóstico e tratamento clínico e cirúrgico de 24 pacientes com fratura do seio frontal. **Material e Métodos:** Estudo retrospectivo, não randomizado, de 24 pacientes com fratura de seio frontal operados no Hospital das Clínicas da Faculdade de Medicina de Botucatu, São Paulo, Brasil. **Resultados:** Dos 24 pacientes, 16 tinham fraturas da lâmina externa e 8, da lâmina interna e externa. Em 2 casos havia lesão do ducto nasofrontal. Vinte (83,4%) pacientes tiveram fraturas faciais associadas e em 13 (54,2%) foram observadas complicações intracranianas. A incisão em asa de borboleta, abaixo da sobrancelha, foi empregada na maioria dos casos cirúrgicos com bom resultado estético. Fixação dos fragmentos ósseos com diferentes materiais (fio de aço, mononylon, miniplacas de titânio) e, se necessário, reconstrução da tábua anterior com material aloplástico ou osso parietal. **Conclusão:** A causa principal das fraturas do seio frontal é acidente com veículos. O tratamento depende de sua complexidade, pois comumente há lesões cranioencefálicas associadas. As técnicas cirúrgicas utilizadas são as incisões, retalho bicoronal ou na sobrancelha, infra-orbital (em asa de borboleta), associadas à cirurgia endoscópica em casos de infecção fístula líquórica e complicações orbitárias.

The frontal sinus trauma is not rare and it is 8% of the facial fractures. It can affect the anterior and/or posterior plates, with or without hitting the nasofrontal duct. It has a large potential of complications and its management still being a controversy. **Objective:** To present the casuistic of fractures frontal sinus, the epidemiology and clinical and surgical management of frontal sinus fractures. **Materials and Methods:** Not randomized retrospective study of 24 patients with frontal sinus fractures Hospital of Clinics, School of Medicine Botucatu, São Paulo, Brazil. **Results:** From the 24 patients, we had 16 (66,6%) fractures of the extern plate and 8 (33,4%) of both. In 2 patients the nasofrontal duct was involved. Others facial fractures were associated in 20 (83,4%) cases and major lesions of the cerebral segment were found in 13 (54,2%). Subpalpebral incision was performed in the majority with satisfactory aesthetic results. The basis of the surgical treatment was reduction and fixation with different materials (steel wire, mononylon, titanium miniplates) and if necessary we used allogen implants or parietal bone to reconstruct the anterior plate. **Conclusion:** The principal cause of frontal sinus fractures is crashed car. The management depends of the complexity, because commonly there are cranioencephalic lesions associated. The surgical thecniques used are the incisions, bicoronal flap or brow-glabella, infra-orbital rim ("butterfly"), associated a endoscopy sinus surgery in cases of infection, cerobrospinal fluid leak and orbital complications.

¹Livre Docente, Professor Adjunto.

²Otorrinolaringologista.

³Residente do 3º ano da Disciplina de Otorrinolaringologia e Cirurgia de Cabeça e Pescoço do Hospital das Clínicas de Botucatu, Faculdade de Medicina de Botucatu - UNESP.

⁴Residente de 2º ano da Disciplina de Otorrinolaringologia e Cirurgia de Cabeça e Pescoço do Hospital das Clínicas de Botucatu, Faculdade de Medicina de Botucatu - UNESP.

⁵Professor Assistente da Disciplina de Otorrinolaringologia da Faculdade de Medicina de Botucatu - UNESP.

Faculdade de Medicina de Botucatu - UNESP.

Endereço para correspondência: Departamento de Oftalmologia, Otorrinolaringologia e Cirurgia de Cabeça e Pescoço, Faculdade de Medicina de Botucatu UNESP - Distrito de Rubião Júnior s/n Botucatu SP 18618-970.

Endereço para correspondência: Hospital de Clínicas de Porto Alegre - Departamento de Otorrinolaringologia e Cirurgia de Cabeça e Pescoço - Zona 19 Rua Ramiro Barcelos 2350 Largo Eduardo Z. Faraco Porto Alegre RS Brasil 90035-903.

Este artigo foi submetido no SGP (Sistema de Gestão de Publicações) da RBORL em 1 de julho de 2005.

Artigo aceito em 6 de setembro de 2005.

INTRODUÇÃO

Os seios frontais são derivados do recesso frontal, porção do meato médio e das células aéreas do infundíbulo etmoidal¹. A aeração e desenvolvimento deles são radiologicamente evidentes aos 5 ou 6 anos de idade e seu desenvolvimento completo se dará dos 10 aos 12 anos. Cerca de 4% da população não tem seio frontal e outros 4 a 5% têm somente pequenas células superiores. Intersepto completo separa os seios direito e esquerdo que, por sua vez, podem ser divididos em subcompartimentos ou recessos por septos ósseos completos ou incompletos².

Os seios frontais, quando desenvolvidos, se localizam entre as lâminas interna e externa do osso frontal, e ambas as paredes podem ser muito finas. A parede anterior óssea tem resistência baixa às forças de impacto, mas é protegida, de alguma forma, pelo contorno supraorbitário, mais proeminente, constituído por osso de alta resistência³. Os seios frontais estão intimamente associados com o teto da órbita, seios etmoidais, nariz e fossa cerebral anterior^{3,6}.

Diferente do que muitos médicos pensam, o trauma do seio frontal não é raro e corresponde a 8% das fraturas faciais⁷. Sua etiologia pode variar de acordo com a população estudada, sexo, faixa etária e nível sócio-econômico e cultural.

Em sua maioria, as lesões do seio frontal relacionam-se com os acidentes envolvendo veículos automotores, agressões físicas, ferimentos com arma de fogo e acidentes em trabalhadores da construção civil. Luce⁷ publicou, em 1987, uma série de 78 casos dos quais 61 tinham como causa os acidentes de trânsito envolvendo alta velocidade.

Quanto ao tipo de fratura, observa-se que a mais comum é a da lâmina (tábua) anterior do seio frontal, embora os casos mais graves apresentem acometimento da lâmina posterior e/ou do assoalho, podendo estar envolvido o ducto nasofrontal⁸⁻¹⁰. Nos traumas de menor impacto, a lâmina anterior serve de proteção para a posterior, sendo geralmente afetada de modo isolado. Já os traumas de grande impacto afetam ambas as lâminas e o assoalho, com fragmentação e desarranjo ósseo¹¹⁻¹³.

Estudando o mecanismo do trauma craniofacial, Nahum¹⁴ mostrou que a força de impacto necessária para provocar a fratura do seio frontal é de 360 a 990 Kg (800 a 2200lb), o que é suficiente para provocar outras lesões no segmento cranioencefálico. Dependendo da intensidade do trauma, pode haver lesão das lâminas anterior e posterior, sendo que nessa última há freqüente associação com lesões do sistema nervoso central, da órbita e dos seios etmoidais¹⁵. Calvert (1942)¹⁶ descreveu uma casuística de 1751 casos de traumas cranioencefálicos, dos quais 103 (15%) envolviam os seios frontais e etmóide. Uma

proporção alta (70%) era de fraturas compostas sendo que 35% dos pacientes tiveram anosmia. Whigt et al. (1992)² relataram que 76% dos seus pacientes com lesões de lâmina anterior e posterior apresentaram alterações da consciência e 93% tinha múltiplas fraturas faciais e cranianas.

Aspecto controverso nessas fraturas é o manuseio do ducto nasofrontal e a potencialidade de, quando lesado, aparecerem complicações como sinusite e mucocele do seio frontal. Para alguns autores, a causa mais freqüente de mucocele do frontal são os traumatismos dos seios frontais e do ducto nasofrontal^{17,18}. Outros acham que a obstrução do ducto nasofrontal em traumas dos seios frontais é bem menos freqüente que o descrito na literatura mais antiga, alterando conceitos até então vigentes quanto à necessidade da cateterização, curetagem da mucosa e mesmo a obliteração dos seios frontais^{17,19,20}.

Mesmo com essa revisão de conceitos e do potencial, complicações das fraturas do seio frontal, ainda hoje, continuam sendo um dilema para os cirurgiões de trauma de face, principalmente pelo fato de serem abordadas, não raro, por equipes multidisciplinares, o que propicia uma grande variação na descrição do manuseio e das técnicas cirúrgicas reparadoras dessas lesões^{6,15,19,21}. Também não podemos esquecer que muitas das complicações graves, como fístula líquórica e danos oculares podem estar presentes independentes do correto manuseio desses traumas^{11,17,19-22}.

O objetivo desse artigo é mostrar nossa experiência no atendimento de pacientes com fraturas do seio frontal, discutindo os dados da literatura e comparando-os às condutas adotadas em nosso serviço.

MATERIAIS E MÉTODOS

Foi realizado um estudo retrospectivo não-aleatorizado de 24 pacientes com diagnóstico de fratura frontal, admitidos entre janeiro de 1995 a dezembro de 2004, atendidos no Hospital das Clínicas da Faculdade de Medicina de Botucatu-UNESP pela Disciplina de Otorrinolaringologia e Cirurgia de Cabeça e Pescoço. Os dados foram obtidos a partir da análise dos prontuários e do protocolo de atendimento aos traumas de face. As falhas no seguimento pós-operatório ou nos registros de prontuário foram critérios de exclusão da amostra.

Foram analisadas variáveis populacionais (sexo, idade, cor), etiologia do trauma, uso de bebidas alcoólicas, local da fratura, lesões craniofaciais associadas, técnica cirúrgica empregada, manejo do ducto nasofrontal e complicações pós-operatórias. O diagnóstico definitivo foi baseado na associação dos achados tomográficos e intra-operatórios. As lesões foram classificadas de acordo com o local acometido: lâmina anterior e posterior, fraturas cominutivas e associadas.

RESULTADOS

Dos 24 pacientes selecionados, 23 (95.8%) eram do sexo masculino e 1 (4.2%) do sexo feminino. Havia 17 (70.8%) brancos, 5 (20.8%) pardos e 2 (8.4%) negros. Quanto à idade, 5 (20.9%) pacientes tinham entre 20 e 29 anos, 11 (45.8%) entre 30 e 39 anos, 6 (25%) entre 40 e 49 anos e 2 (8.4%) entre 50 e 59 anos.

A etiologia mais freqüente foi a dos acidentes automobilísticos, que ocorreram em 14 (58.3%) pacientes. Em 4 (16.7%) as causas foram agressões físicas, em outros 4 (16.7%) traumas por objetos e em 2 (8.4%) acidentes com animais (queda e coice de touros) (Gráfico 1).

Em 10 (41.7%) havia histórico de ingestão de bebidas alcoólicas antes do acidente causador do trauma e nos 14 (58.3%) restantes não havia relato de uso de álcool ou outras drogas.

Quanto ao local da fratura, em 20 (83.4%) foi acometida somente a lâmina anterior (Figura 1B e 1C) e em 4 (16,6%) houve fratura das lâminas anterior e posterior (Figura 2A e 2B). Em 2 (8.4%) destes pacientes, houve lesão no trajeto do ducto nasofrontal. Fratura exposta foi observada em 5 (20.8%) dos pacientes.

Em 20 pacientes foram observadas outras fraturas de face, sendo que em 4 pacientes havia 2 fraturas de ossos da face, totalizando 23 fraturas: 10 (41.7%) fraturas nasais, 8 (33.3%) zigomáticos, 3 (12.5%) maxilares e 2 (8.4%) mandibulares (Gráfico 2).

Na maioria dos casos, houve associação do trauma do seio frontal com lesões importantes do segmento craneoencefálico (54.2%) (Gráfico 3). As lesões mais comuns foram, em ordem decrescente: 5 pacientes (20,9%) hemorragias intracranianas, 4 (16,7%) pneumoencéfalo, 3 (12,5%) fístula líquórica, 3 (12,5%) fratura da base do crânio e em 1 (4.2%) havia compressão do nervo óptico (Figura 4).

O tratamento, em todos os pacientes, foi redução cruenta e fixação óssea com diferentes materiais. Em 2 (8.4%) foi feita incisão bicoronal e nos demais foi feita incisão em asa de borboleta, abaixo da sobrancelha ou, quando a fratura era exposta, pela própria ferida (Figura 3). Em 2 pacientes com lesão do ducto nasofrontal, o mesmo foi cateterizado no ato cirúrgico (Figura 4). Para a fixação dos fragmentos ósseos foi usado fio de aço em 9 (37.5%), fio de nylon monofilamentar em 7 (29.2%) e mini-placas de fixação de titânio em 5 (20.8%) (Gráfico 4). Em 2 (8.3%) foram usados implantes para reconstruir a parede anterior, 1 de teflon e outro de polietileno poroso. Em outros 3 pacientes, foi usado enxerto ósseo de osso parietal para reconstituição da tábua anterior do seio frontal associado ao uso de folha de teflon (silastic) (Figura 4B e 4C). Somente em 1 paciente foi possível a redução dos fragmentos ósseos sem necessidade de fixação (Figura 3B e 3C). Na paciente com compressão do nervo óptico,

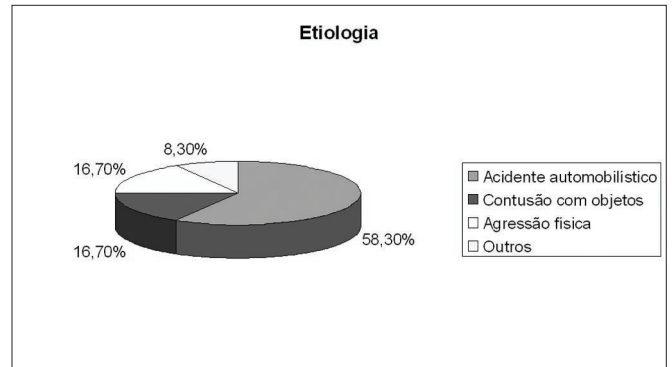


Gráfico 1. Etiologia.

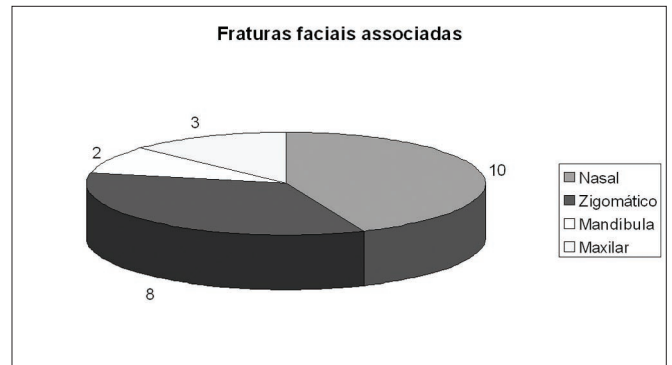


Gráfico 2. Fraturas faciais associadas.

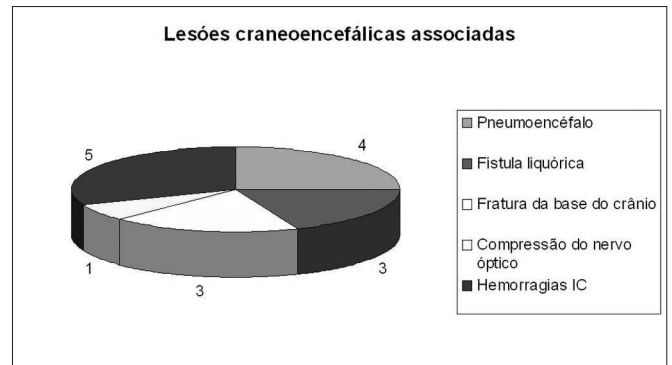


Gráfico 3. Lesões craneoencefálicas associadas.

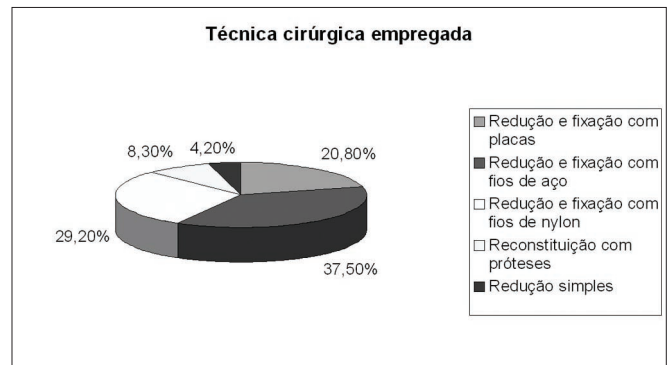


Gráfico 4. Técnica cirúrgica empregada.

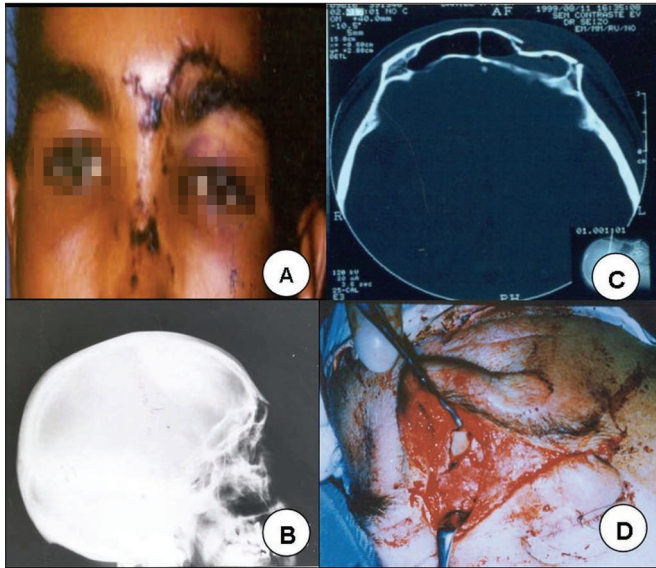


Figura 1. A. Paciente com lesão corto-contuso em região frontal esquerda. B. Rx lateral de crânio mostrando fratura do seio frontal. C. TC mostrando fratura com afundamento da tábua anterior do seio frontal. D. Incisão abaixo da sobrancelha mostrando fratura da parede anterior do seio frontal.

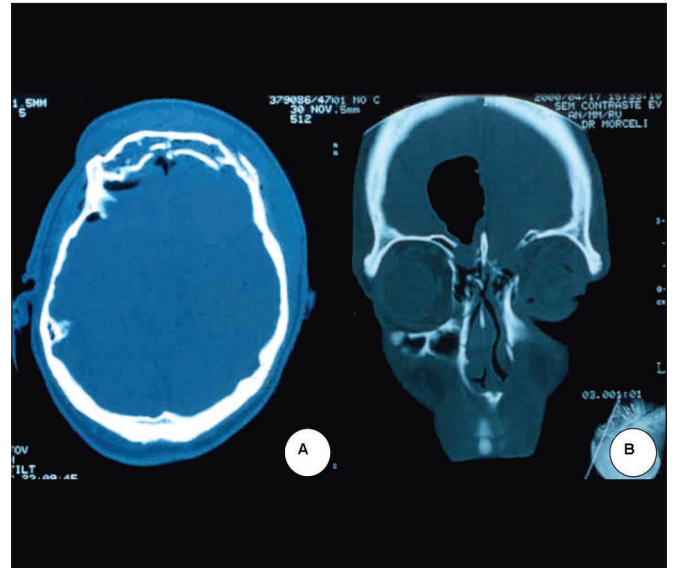


Figura 2. A. TC de seios da face mostrando em A e B fratura da parede posterior do seio frontal com formação de pneumoencéfalo. B. TC de seios da face onde pode-se observar hermação de tecido cerebral (meningocele) e pneumoencéfalo.

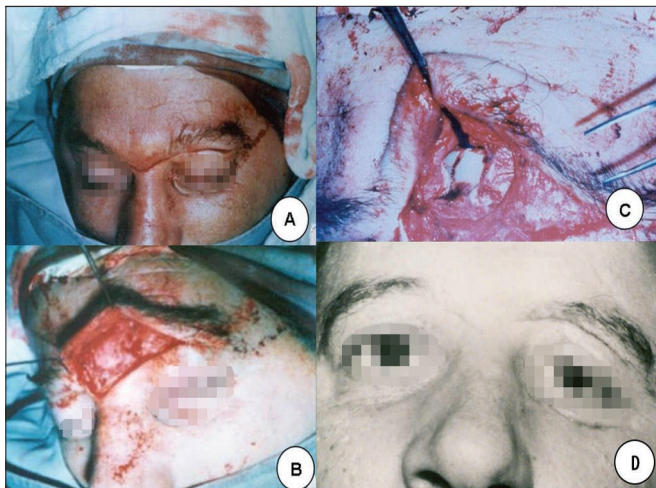


Figura 3. Incisão abaixo da sobrancelha, em asa de borboleta, e exposição de fratura anterior de seio frontal.

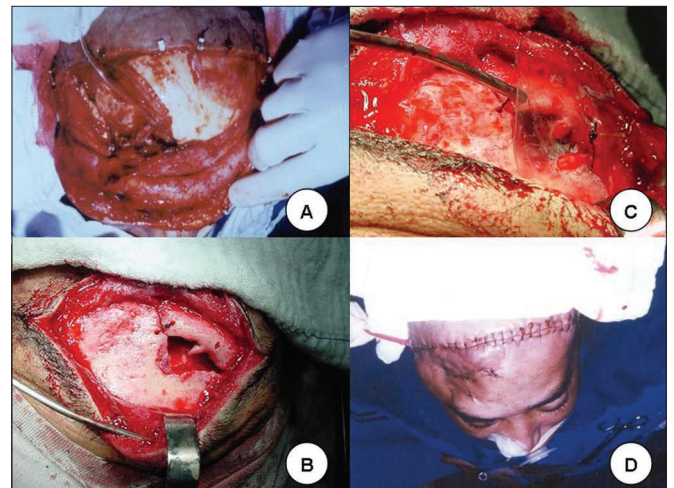


Figura 4. A. Cateterização do ducto nasofrontal. B. Enxerto ósseo para reconstituição do teto orbitário. C. Colocação de silastic. D. Aspecto final.

foi realizada descompressão endoscópica.

As complicações pós-operatórias ou decorrentes do trauma foram: extrusão do implante de polietileno poroso após 9 meses de seguimento em 1 paciente; 2 (8,3%) pacientes tiveram anosmia associada à fratura da base anterior do crânio; em um paciente houve formação de mucocele, cuja resolução foi feita por cirurgia funcional endoscópica nasal 6 meses após o trauma inicial.

DISCUSSÃO

As etiologias de nossos casos foram semelhantes às da literatura pesquisada, ou seja, acidentes com veículos e agressões. Em nossa avaliação diagnóstica, adotamos uma classificação de fácil aplicação (lâminas anterior e posterior do seio frontal, fratura cominutiva e lesões associadas), sugerida por Luce (1987)⁷ e Donald (1982)¹⁸. Esta clas-

sificação, embora simples, permite-nos separar os casos com maior potencial para complicações (lesões da lâmina posterior), que exigem atenção médica e procedimentos cirúrgicos mais complexos, daqueles em que podem ser efetuadas técnicas cirúrgicas mais simples, como são as fraturas apenas da tábua anterior do seio frontal^{3,11,15,21,20}.

Acreditamos que é a observação clínica apoiada em exames auxiliares (endoscopia, radiografias, tomografia e ressonância magnética) que irá delinear o tratamento. Os mais comuns, anotados pelo primeiro médico a atender o paciente, são os sinais vitais, o nível de consciência, hemorragias e as lesões de tecidos moles faciais e ósseas, inclusive o afundamento do osso frontal, anestesia supra-orbitária e equimose conjuntival. Dados freqüentemente omitidos são as lesões do globo ocular e a secreção serosanguinolenta nasal indicativa de uma possível fístula liquórica nasal.

Embora, nos dias atuais, a endoscopia nasal e a tomografia sejam tidas como fundamentais para diagnóstico das fraturas do seio frontal, acreditamos que o exame radiográfico simples, com as incidências póstero-anterior, lateral, a de Waters e Caldwell ainda são úteis para uma primeira avaliação desses traumas e, o que é mais importante, estão disponíveis em praticamente todos os serviços hospitalares^{3,4}. Porém, quando houver suspeita de lesões de lâmina posterior e da dura-máter, os dados obtidos por radiografias simples são pouco confiáveis. Nesses casos, há necessidade de serem realizadas a endoscopia nasal e tomografia computadorizada (TC) de seios da face e crânio. Ainda, se possível, ressonância magnética e cintilografia com tecnécio para o diagnóstico, por exemplo, de uma fístula liquórica nasal^{4,7,8,12,13}.

As observações de diversos autores mostram que o momento de operar o paciente com fratura do seio frontal é ainda controverso. Rohrich e Hollier mostraram que a cirurgia, logo após o trauma, diminui a morbidade e mortalidade¹⁵. Nossa experiência é a mesma, mas, em muitos dos nossos casos, observamos que a morbidade ou o tempo de internação maior foi determinado mais por fatores como outras lesões corporais do que pela demora em se realizar a cirurgia. Deve-se considerar que muitos dos nossos casos foram atendidos em outros hospitais e, apenas após dias, encaminhados ao nosso serviço o que, sem dúvida, retardou o tratamento. Recomendamos como tratamento inicial em caso de fraturas, quando há complicações cranioencefálicas, medidas conservadoras como a prescrição de antibióticos que ultrapassam a barreira hematoquímica, o uso de expansor intra-vascular (dextran), posição da cabeceira do paciente em 30 graus, até o diagnóstico correto e escolha da melhor conduta^{8,13,21}. Em casos de lesões graves, como as fístulas liquóricas comunicando o cérebro com cavidades potencialmente contaminadas (nariz), lesões do cone orbitário e do nervo óptico, os pacientes devem ser operados nas primeiras

setenta e duas horas após o trauma, pois o diagnóstico precoce dessas complicações e o tratamento imediato, minimizam-nas, propiciando menor morbidade e menor mortalidade^{11-13,18,19,23}. Mesmo assim esses pacientes, não raramente, evoluem com complicações como meningites, fístulas, abscessos intracranianos, prolongando o tempo de internação e a necessidade de duas ou mais cirurgias^{17,18,22}. Outra seqüela comum nesses casos, dependente do tipo de trauma (fratura da lâmina cribiforme) e ou da cirurgia, é a anosmia permanente^{10,18}.

Outro ponto controverso na literatura é a via de abordagem da fratura do seio frontal. Nas fraturas simples envolvendo principalmente a parede anterior, preferimos a incisão abaixo da sobrancelha à incisão bicoronal^{15,16,21,22,24}. Esta última, preconizada por Snow e Parsons¹⁹ foi realizada por nós em dois casos e quando de seu uso há a possibilidade da formação de cicatrizes pouco estéticas pela calvície no homem e, até mesmo, a possibilidade de acelerá-la^{5,15,17}. Já a incisão em "asa de borboleta", abaixo das sobrancelhas, foi a mais usada por nós. Não houve formação de cicatrizes inestéticas, aparentes na face, pois nos preocupamos em usar incisões pequenas, acompanhando as linhas de força e técnicas de suturas atraumáticas (intra-dérmicas). Relatos de hiperestesia persistente na região da glabella e frontal por lesão dos nervos supra-orbitários são descritos na literatura, mas não observados por nós. Creditamos isso aos cuidados no descolamento e elevação do retalho músculo-cutâneo^{7,8,15,21}.

A redução e fixação de fraturas compostas ou instáveis com fios de aço bastante utilizada por nós até a década de 80 foi progressivamente abandonada, embora apresentasse bons resultados estéticos e funcionais¹⁵. Atualmente, usamos o fio de mononylon ou miniplacas de titanium, com a preocupação de aproximar o máximo possível os fragmentos e preservar a mucosa sinusal²¹. A nosso ver, as técnicas abertas com o uso de mini-placas propiciam uma melhor correção e estabilização dos fragmentos ósseos e, conseqüentemente, uma melhor aparência da face⁶⁻⁸. Porém, tanto com os fios de aço como com as mini-placas, alguns pacientes se queixam de senti-las ao passar a mão na face, necessitando retirá-las após a consolidação óssea pelo incômodo que causam.

Nos últimos 15 anos, em muitas das fraturas do seio frontal e de suas complicações, como as fístulas liquóricas, lesões do ducto nasofrontal, mucopioceles e complicações orbitárias, as técnicas endoscópicas nasais associadas ou não às técnicas abertas são cada mais preconizadas pelos cirurgiões^{10,15,19,23,25,26}. Estas, como a técnica aberta, permitem o uso de enxertos livres de fáscia muscular ou de mucosa, nasal e oral, ou ainda, de materiais aloplásticos para correção dos defeitos da dura-máter^{11-13,17,18,20}.

Ainda hoje, o emprego de técnicas mais agressivas como o sepultamento, a obliteração e cranialização do seio frontal geram controversas^{10,17,20,18,25,27}. Vários trabalhos

mostram diferentes condutas, variando desde medidas conservadoras até cirurgias agressivas principalmente em casos de complicações intracranianas e orbitárias^{11-13,17,19,22,23}. Algumas delas, bastante discutidas, é se a exérese total da mucosa nasal (curetagem)⁵⁻⁸, a obliteração do ducto nasofrontal^{18,20,27} e o sepultamento do seio com gordura autógena¹⁷, induzindo a osteogênese, têm vantagens sobre técnicas mais conservadoras²³. Nossa experiência mostra que a adoção de técnicas conservadoras deve prevalecer sobre as mais agressivas. Apenas em de nossos pacientes foi necessário fazer a obliteração e sepultamento do seio frontal com gordura e reconstrução das paredes sinusais com material bioabsorvível (polietileno poroso e silicone). No entanto, esse procedimento foi exceção, pois o paciente apresentava osteomielite e seqüestro ósseo do osso frontal após encaminhamento tardio (4 semanas) ao nosso serviço. Técnicas como a cirurgia de Rydell, a ablação do seio frontal, são raramente realizadas, pois podem provocar deformações faciais grosseiras^{7,11,12,20,25,26}.

Concluindo, podemos afirmar que a decisão do melhor momento para o tratamento e a técnica a ser empregada dependerá da gravidade e extensão da lesão e de uma completa avaliação clínica do paciente e do trauma. A cirurgia de escolha, nos traumas isolados e simples, deve ser a menos agressiva possível e basear-se na exploração e limpeza da ferida cirúrgica, na observação da permeabilidade do ducto nasofrontal, na fixação interna dos fragmentos ósseos e na aparência estética. Nessas e em lesões mais extensas e graves, com extensão intracraniana, o uso de várias técnicas cirúrgicas associadas é mais efetivo e adequado, entre elas a cirurgia endoscópica nasal. A ablação, a cranialização e a obliteração do seio são procedimentos com indicações cada vez mais restritas.

REFERÊNCIAS BIBLIOGRÁFICAS

1. Montovani JC. Nariz e seios paranasais. In Petroianu A. Anatomia cirúrgica. 1ª ed. Rio de Janeiro: Guanabara-Koogan; 1999. p. 186-95.
2. Hungria H. In: Otorrinolaringologia. 8ª ed. Rio de Janeiro: Guanabara-Koogan; 2000; 29-31.
3. Rowe NL, Killey HC. Fractures of the facial skeleton. (2nd ed) Willians and Wilkins Company: Baltimore; 1969.
4. Hybels RL, Weimert TA. Evaluation of Frontal Sinus Fractures. Arch Otolaryngol 1979; 105: 275-6.
5. Montgomery MW. Surgery of the frontal sinus. Otolaryngol Clin North Am 1971; 4: 97-126.
6. Lee TT, Ratzker PA, Galarza M, Villanueva PA. Early combined management of frontal sinus and orbital and facial fractures. J Trauma 1998; 44: 665-9.
7. Luce EA. Frontal Sinus Fractures: Guidelines to Management. Plast Reconstr Surg 1987; 80(4): 500-8.
8. Adkins WY, Cassone RD, Putsey FJ. Solitary frontal sinus fractures. Laryngoscope 1979; 89: 1099-12.
9. Stanley R B. Fractures of the frontal sinus. Clin Plast Surg 1989; 16: 115-23.
10. Heller EM, Jacobs JB, Holliday RA. Evaluation of the frontonasal duct in frontal sinus fractures. J Head Neck Surg 1989; 11: 46-50.
11. Donald PJ, Bernstein L. Compound frontal sinus injuries with intracranial penetration. Laryngoscope 1978; 88: 225.
12. Hybels RL, Newman MH. Posterior table fractures of the frontal sinus: I. Experimental study. Laryngoscope 1977; 87: 171-79.
13. Hybels RL, Newman MH. Posterior table fractures of the frontal sinus: II. Clinical aspects. Laryngoscope 1977; 87: 1740-5.
14. Nahum AM. The Biomechanics of Maxillofacial Trauma. Clin Plast Surg 1975; 2(1): 59-64.
15. Rohrich RJ, Hollier LH. Management of frontal sinus fractures. Changing concepts. Clin Plast Surg 1992; 19(1): 219-32.
16. Calvert CA Cavins H. Injuries of frontal and etmoidal sinuses. Proc Roy Soc Med 1942; 35: 805-10.
17. Larrobee WF, Teavis LW, Tabl HG. Frontal sinus fractures: their suppurative complications and surgical management. Laryngoscope 1980; 90: 1810-3.
18. Wilson BC, Davidson B, Corey JP, Haydon RC. 3rd. Comparison of complications following frontal sinus fractures managed with exploration with or without obliteration over 10 years. Laryngoscope 1988; 102(11): 1215-9.
19. Reardon EJ. Navigation risk associated with sinus surgery and the clinical effects of implementary a navigational system for sinus surgery. Laryngoscope 2002; 112 (suppl): 1-19.
20. Bosley WR. Oteoplastic obliteration of the frontal sinuses. Laryngoscope 1970; 75: 981.
21. Helmy ES, Koh ML, Bays RA. Management of frontal sinus fractures: review of the literature and clinical update. Oral Surg Oral Med Oral Pathol. 1990; 69:137-48.
22. Shumrick KA, Kertin RC, Kulmin DR, Sinha PK, Smith TI. Extended access internal approaches for the management of facial trauma. Arch Otolaryngol Head Neck Surg 1992; 1: 105-12.
23. May M, Levine HL, Mester SJ, Schaitkin B. Complications of endoscopic sinus surgery. Analysis of 2018 patients - Incidence and Prevention. Laryngoscope 1994; 104: 1080-3.
24. Snow RC, Parsons RW. Exposure through a coronal incision for initial treatment of facial fractures. Plast Reconstr Surg. 1975; 56: 254-9.
25. May M, Ogura JH, Schramm V. Nasofrontal duct in frontal sinus fractures Arch Otolaryng 1970; 92: 534-8.
26. Smith T, Han JK, Loehrl TA, Rhee JS. Endoscopic Management of the Frontal Recess in Frontal Sinus Fractures: A Shift in Paradigm? Laryngoscope 2002; 112: 784-90.
27. Donald PJ. Frontal Sinus Ablation by Cranialization. Arch Otolaryngol 1982; 108: 142-6.
28. Gerbino G, Rocca F, Benec A, Caldareli C. Analysis of 158 frontal sinus fractures: current surgical management and complications. J Craniomaxillofac Surg 2000; 28: 133-9.
29. Wright DL, Hoffman HT, Hoyt DB. Frontal sinus fractures in the pediatric population. Laryngoscope 1992; 102: 1215-9.
30. Peri G, Chobames J, Mens R, Jourde J, Fain J. Fractures of the frontal sinus. J Maxillofac Surg 1981; 9: 73-6.