

## Diagnóstico de rinossinusite crônica em pacientes com fibrose cística: correlação entre anamnese, nasofibrosopia e tomografia computadorizada

Letícia Boari<sup>1</sup>, Ney Penteado de Castro Júnior<sup>2</sup>

## Diagnosis of chronic rhinosinusitis in patients with cystic fibrosis: correlation between anamnesis, nasal endoscopy and computed tomography

Palavras-chave: fibrose cística, sinusite/diagnóstico, anamnese, endoscopia, seios paranasais, tomografia computadorizada por raios X.

Key words: cystic fibrosis, sinusitis/ diagnosis, endoscopy, paranasal sinus, clinical history, computed tomography.

### Resumo / Summary

O comprometimento nasossinusal é uma das principais manifestações otorrinolaringológicas da fibrose cística. Na literatura, é descrita a alta incidência de rinossinusite crônica nesses pacientes. Apesar de mais de 90% dos casos apresentarem panopacificação dos seios da face em exames de imagem, tais achados são raramente acompanhados de sintomas. Por isso, o profissional tem dificuldade de diagnosticar a doença nasossinusal em pacientes com fibrose cística. Dentre os métodos disponíveis para essa avaliação, o questionário (sintomas), a nasofibrosopia (sinais) e a tomografia computadorizada têm grande importância. **Objetivo:** Avaliar o diagnóstico de rinossinusite crônica em pacientes portadores de fibrose cística por meio de questionário (anamnese); nasofibrosopia e tomografia computadorizada de seios da face e comparar os seus achados. **Forma de Estudo:** Clínico prospectivo transversal. **Material e Método:** Avaliação de 34 pacientes - maiores de 6 anos de idade e portadores de fibrose cística - por meio de questionário, nasofibrosopia (escore de Lund-Kennedy) e tomografia computadorizada de seios da face (escore de Lund-Mackay). **Resultados:** Observou-se que o diagnóstico de rinossinusite crônica foi positivo em: 20,58% dos casos pelo questionário; 73,52% dos casos pela nasofibrosopia e 93,54% dos casos pela tomografia computadorizada. A diferença entre os resultados foi estatisticamente significativa. Verificou-se uma correlação de 55,1% entre as estratificações dos escores de nasofibrosopia e de tomografia computadorizada. **Conclusão:** O diagnóstico positivo da rinossinusite crônica foi predominantemente observado pela tomografia computadorizada. O diagnóstico negativo foi predominante na avaliação pelo questionário. Houve diferença estatisticamente significativa entre os meios de avaliação. A nasofibrosopia é um excelente recurso que deve ser utilizado na avaliação de rinossinusite crônica em fibrose cística.

The sinonasal involvement is one of the most common manifestations in cystic fibrosis. Data show a high incidence of chronic rhinosinusitis in these patients. Although it has been found radiographic opacification of the sinus in more than 90% of cases, few are symptomatic. So that, it is difficult to recognize nasossinusal disease in patients with cystic fibrosis. Questionnaire, nasal endoscopy and CT-scan are very important methods in this approach. **Aim:** To evaluate the diagnosis of chronic rhinosinusitis in patients with cystic fibrosis by anamnesis, nasal endoscopy and CT-scan and compare those results. **Study Design:** Clinical prospective. **Material and Method:** Evaluation of 34 patients - older than 6 years and with a confirmed diagnoses of cystic fibrosis - by anamnesis (questionnaire), nasal endoscopy (score Lund-Kennedy) and CT-scan (score Lund-Mackay). **Results:** chronic rhinosinusitis was confirmed in: 20,58% of cases by the questionnaire, 73,52% of the cases by the nasal endoscopy and in 93,54% of the cases by the CT-scan. The results showed significant differences. The correlation between nasal endoscopy score (Lund-Kennedy score) and CT-scan score (Lund-Mackay score) was statistically significant. **Conclusion:** The diagnosis of chronic rhinosinusitis was statistically different between the three methods. It was higher in imaging analysis and lower in questionnaire. The nasal endoscopy is an excellent method to evaluate nasossinusal disease in cystic fibrosis

<sup>1</sup> Mestrado (Otorrino).

<sup>2</sup> Doutor em Otorrinolaringologia, Professor Adjunto de Departamento de Otorrinolaringologia da F.C.M.S.C.S.P. Faculdade de Ciências Médicas da Santa Casa de São Paulo.

Endereço para correspondência: Rua dos Heliotrópicos 133 apto. 94 Mirandópolis São Paulo SP 04049-000.

Fax: (0xx11)5575-1223 - E-mail: curyboari@uol.com.br

Artigo recebido em 04 de julho de 2005. Artigo aceito em 28 de julho de 2005.

---

## INTRODUÇÃO

---

Fibrose cística é uma doença que deve fazer parte dos conhecimentos do otorrinolaringologista por apresentar várias manifestações em sua área de atuação, sobretudo relacionadas ao comprometimento nasossinusal.

É uma doença genética autossômica recessiva caracterizada por um conjunto de sinais e sintomas decorrentes do comprometimento de glândulas exócrinas e dos tratos respiratório, digestivo e reprodutor. É mais incidente na população caucasiana atingindo em torno de 1:2000 nascidos vivos em vários países.<sup>1</sup>

No final da década de 80, foi identificado o gene da fibrose cística, localizado no cromossomo 7. Esse gene é responsável pela codificação da proteína reguladora de condutância transmembrana da fibrose cística (CFTR)<sup>2</sup>. No trato respiratório, o comprometimento do transporte hidroeletrólítico epitelial, pela disfunção da CFTR, causa alterações das propriedades viscoelásticas do muco. Isso propicia maior suscetibilidade a infecções respiratórias como pneumonia, bronquite, bronquiectasia e rinossinusite. A doença pulmonar progressiva determina a falência respiratória, que ainda é a principal causa de mortalidade na fibrose cística<sup>3</sup>. Acredita-se que o comprometimento nasossinusal possa exacerbar o quadro pulmonar, visto que, serve como um reservatório bacteriano<sup>4</sup>. Dessa forma, é evidente a importância da adequada abordagem das afecções paranasais nesses pacientes.

Na literatura, é descrita a alta incidência de rinossinusite crônica em pacientes com fibrose cística<sup>5,6</sup>. Há comprometimento radiológico de quase todos os seios da face em mais de 90% dos pacientes acima de 8 meses de idade.<sup>7</sup> No entanto, esses achados nem sempre são acompanhados de sintomas<sup>8</sup>. Alguns autores sustentam a hipótese de que os pacientes se adaptam a sua condição de vida, subestimando os sintomas.<sup>6,7</sup> Há controvérsias quanto à valorização dos achados da avaliação clínica, da nasofibroscopia e dos exames de imagem na investigação da rinossinusite crônica, fato que dificulta o diagnóstico dessa doença.

Esse contexto despertou o interesse em estudar de que forma o otorrinolaringologista pode contribuir para o diagnóstico de rinossinusite crônica em pacientes com fibrose cística, visando a melhoria da qualidade de vida deles. O objetivo desse estudo é avaliar o diagnóstico de rinossinusite crônica em pacientes com fibrose cística por meio de anamnese (questionário), nasofibroscopia e tomografia computadorizada de seios da face e comparar os seus achados.

---

## CASUÍSTICA E MÉTODO

---

O estudo foi realizado em conjunto nos Departamentos de Otorrinolaringologia e de Pediatria da instituição, tendo a aprovação do projeto e do termo de consentimento pelo Comitê de Ética em Pesquisa sob o protocolo de nú-

mero 346/04. Todos os pacientes foram informados do estudo, concordando em participar e assinando o Termo de Consentimento Livre e Esclarecido. A coleta dos dados foi prospectiva e ocorreu durante o período de novembro de 2004 a fevereiro de 2005. Para compor a amostra do estudo, foram selecionados sujeitos pertencentes ao ambulatório de Pneumologia Pediátrica da instituição, que obedecessem aos critérios de inclusão e exclusão discriminados a seguir.

- Inclusão: diagnóstico de fibrose cística confirmado pelo teste do suor ( $\geq 60$  mEq/L)<sup>10</sup> sujeitos maiores que 6 anos de idade. Os menores de 6 anos não foram incluídos na amostra pela necessidade de anestesia geral para a realização de tomografia computadorizada.
- Exclusão: sujeitos não colaboradores com a realização de nasofibroscopia e/ou de tomografia computadorizada de seios da face; antecedentes de cirurgia nasossinusal ou de trauma de face, pela conseqüente modificação dos parâmetros anatômicos de avaliação; quadros infecciosos agudos de vias aéreas superiores, que poderiam dificultar ou mascarar o diagnóstico de rinossinusite crônica. Os sintomas persistentes por até 4 semanas foram considerados como manifestação aguda<sup>9</sup>.

A amostra foi constituída de 34 pacientes, sendo que a faixa etária variou de 6 a 22 anos de idade com a média de 12,26 anos (desvio padrão de  $\pm 4,29$ ). Do total de pacientes estudados, 15 eram do gênero masculino. Quanto à etnia, 85,3% eram brancos e o restante era negro, não havendo nenhum asiático. Dos 34 pacientes, 21 apresentavam também genotipagem, sendo identificado o alelo mutante  $\Delta 508$  em 57,14% desses casos.

Da amostra, 30 pacientes estavam em uso de Azitromicina, em baixa dose, durante a avaliação.

Os pacientes selecionados foram avaliados por anamnese - constituída por um questionário dirigido - pela nasofibroscopia e pela tomografia computadorizada de seios da face. O questionário formulado abrangia especificamente sintomas maiores e menores referentes à rinossinusite crônica - obstrução nasal, secreção nasal/ gotejamento posterior (maiores), dor em face, cefaléia e tosse (menores). As respostas foram classificadas em ausentes (0) ou presentes (1) sendo registrada, também, a duração aproximada de cada sintoma. Foi considerada história clínica positiva para rinossinusite crônica se o sujeito referisse dois ou mais sintomas maiores ou um sintoma maior e dois ou mais sintomas menores, com duração  $\geq 12$  semanas<sup>11</sup>.

A nasofibroscopia foi realizada no mesmo dia com uma fibra óptica flexível de 3.2mm da marca Machida, acoplada a microcâmera e sistema de videocassete. Os exames foram gravados em fita VHS, sendo todos realizados e analisados pelo pesquisador (L.B.). Utilizou-se o estadiamento endoscópico de Lund-Kennedy<sup>12</sup> para a ava-

liação dos seguintes parâmetros: edema da mucosa nasal; presença de secreção e presença de pólipos. Para cada um deles foi dada uma pontuação de 0 a 2 conforme mostra o Quadro 1. Essa avaliação foi realizada bilateralmente, com total de pontos correspondente à somatória dos valores dos dois lados. Dessa forma, a pontuação variou entre 0-12.

O resultado endoscópico foi considerado positivo para rinossinusite crônica se o escore de Lund-Kennedy fosse maior do que 2.

A tomografia computadorizada (TC) de seios da face foi agendada no Departamento de Radiologia da instituição num período máximo de 3 semanas após o questionário e a nasofibrosopia, desde que não houvesse modificações dos sintomas nasossinusais. Foram feitos em planos coronais e axiais com cortes contínuos de 2,0 e 3,0mm de espessura. Os filmes tomográficos foram avaliados pelo pesquisador (L.B.) baseando-se na escala de Lund-Mackay<sup>14</sup>. Cada seio da face foi graduado de 0 a 2 conforme o seu grau de opacificação (Quadro 2). O total de pontuação era de 0-24 pontos, sendo o valor mais alto correspondente a maior gravidade da doença. Só foram pontuados os seios pneumatizados. Para possibilitar a comparação de resultados, fez-se a correção para o escore original de 0-24. Portanto, multiplicou-se o valor obtido por 24/ (total de seios da face pneumatizados)<sup>15</sup>.

Para a análise estatística dos dados coletados foram utilizadas, além da análise descritiva, as seguintes técnicas: Intervalo de confiança, o teste de igualdade de duas proporções, a comparação de médias univariadas (ANOVA). O nível de significância adotado em todos os testes foi de 0,05 (ou 5%).

## RESULTADOS

As principais queixas referidas no questionário foram: tosse (88,2%); cefaléia ou dor facial (38,2%) e obstrução nasal (29,1%). A rinorréia foi relatada por apenas 4 pacientes. Considerando-se os sintomas, somente 20,58% dos 34 pacientes enquadravam-se na possibilidade diagnóstica de rinossinusite crônica.

O resultado da nasofibrosopia baseado no escore de Lund-Kennedy está demonstrado no Gráfico 1, de acordo com a distribuição do edema de mucosa, da secreção nasal e da presença de pólipos. Considerando-se o critério endoscópico para o diagnóstico de rinossinusite crônica na amostra, 73,52% dos pacientes apresentavam a doença no momento da avaliação.

A tomografia computadorizada foi realizada em 31 sujeitos, pois 3 não compareceram ao exame agendado. O estadiamento de imagem de Lund-Mackay apresentou média 13,3, variando de 1 a 24 pontos.

O seio da face mais acometido foi o maxilar com

91,9% de velamento, sendo 45,1% de velamento completo e 46,8% parcial. Em seguida, em ordem decrescente, verificou-se a maior ocorrência de acometimento de etmóide anterior (83,9%), frontal (70%), esfenóide (66,7%) e etmóide posterior (54,8%). Considerando-se o parâmetro tomográfico para o diagnóstico de rinossinusite crônica, verificou-se que 93,54% dos 31 pacientes apresentavam a doença.

Comparando-se os três métodos diagnósticos dois a dois, verificou-se que eles apresentaram resultados com diferenças estatisticamente significantes ( $p < 0,001$ ) sendo que a tomografia computadorizada foi o exame que apresentou a maior percentual de positivos (93,54%) e o questionário apresentou a maior percentual de negativos (79,42%). A tomografia e a nasofibrosopia apresentaram maior proporção de concordância, enquanto a tomografia e o questionário apresentaram a maior proporção de discordância (Gráfico 2).

As Figuras 1 e 2 são exemplos de concordância e discordância, respectivamente, entre os resultados de nasofibrosopia e tomografia para o diagnóstico de rinossinusite crônica da amostra. Nos dois exemplos, a avaliação dos sintomas pelo questionário foi negativa para a doença nasossinusal.

**Quadro 1.** Pontuação da avaliação endoscópica de Lund-Kennedy

Características	Cavidade nasal	
	direita	esquerda
Pólipo (0,1,2)		
Edema (0,1,2)		
Secreção (0,1,2)		
total		
<b>Nota:</b> Pólipos: 0- ausente; 1- restrito ao meato médio; 2- estendendo-se a cavidade nasal		
Edema de mucosa: 0- ausente; 1- leve/moderado edema; 2- degeneração polipóide		
Secreção: 0 ausente; 1- hialina; 2- espessa e/ou mucopurulenta		

**Quadro 2.** Pontuação da avaliação tomográfica de Lund-Mackay

Seio da face	Direito	Esquerdo
Maxilar (0,1,2)		
Etmoidal anterior (0,1,2)		
Etmoidal posterior (0,1,2)		
Esfenoidal (0,1,2)		
Frontal (0,1,2)		
Complexo ostiomeatal (0,2)*		
Total		
<b>Nota:</b> 0- sem anormalidades; 1- opacificação parcial; 2- opacificação total		
* 0- sem obstrução; 2- obstruído		

## DISCUSSÃO

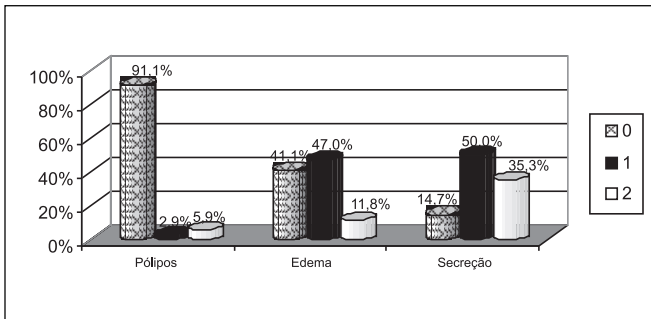
Já é consenso entre os estudiosos da área que a doença nasossinusal é praticamente universal na fibrose cística<sup>6</sup>. Em virtude disso, a participação do otorrinolaringologista no acompanhamento desses pacientes está sendo cada vez mais expressiva. Em outros tempos, o profissional focava a sua atenção apenas para aliviar os sintomas, com tratamentos paliativos. Atualmente, é sua a responsabilidade de manter as vias respiratórias altas em boas condições, contribuindo para prevenir os quadros infecciosos<sup>5</sup>. É fundamental que o especialista decida qual é o momento e como deve atuar. Para tanto, precisa de dados suficientes para fazer corretamente o diagnóstico da doença nasossinusal e identificar o quanto ela está interferindo na qualidade de vida do paciente. Essa difícil decisão motivou investigações sobre o tema.

Nessa pesquisa, procurou-se constituir uma amostra o mais homogênea possível para minimizar os vieses. A idade média dos pacientes selecionados enquadrou-se na faixa

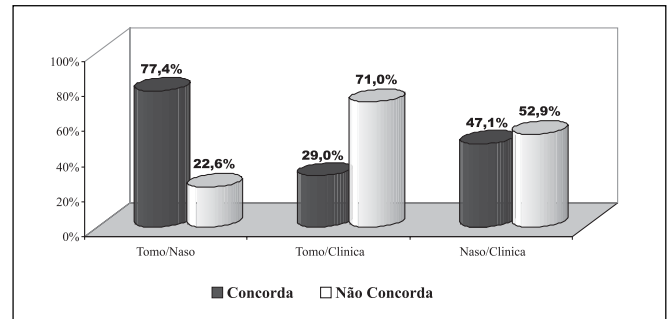
etária de maior ocorrência dos sintomas nasossinuais na mucoviscidose, que, segundo Ramsey e Richardson (1992)<sup>7</sup>, é por volta de 5 a 14 anos.

O critério diagnóstico de rinossinusite crônica deve ser rigoroso para evitar o falso-positivo. O diagnóstico nosológico deve ser feito pela associação dos sintomas, dos sinais evidenciados pela nasofibrosopia, e pela tomografia computadorizada de seios paranasais<sup>11</sup>. Estes foram os critérios aceitos em nossa metodologia. Os estadiamentos da nasofibrosopia e da tomografia computadorizada utilizados foram os de Lund-Kennedy e de Lund-Mackay que são aceitos de forma universal, o que facilita a comparação de resultados com outros trabalhos.<sup>12,14,15</sup>

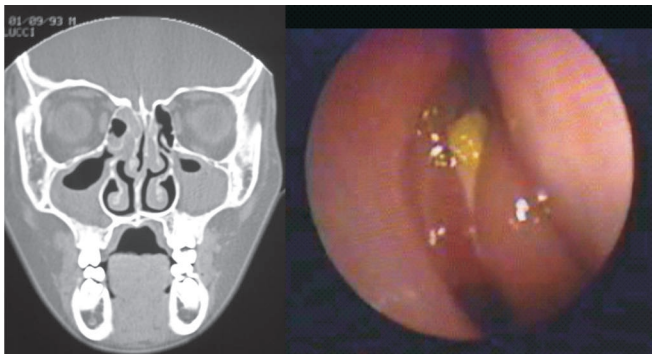
A amostra desse estudo apresenta distribuição de gênero, de raça e de genotipagem equivalente à demonstrada por outros estudos<sup>1,3</sup>. Dos 34 sujeitos avaliados, 30 estavam em uso de Azitromicina de forma profilática para quadro inflamatório pulmonar. Estudos mostram que essa classe de antibióticos, em baixa dose e por tempo prolongado,



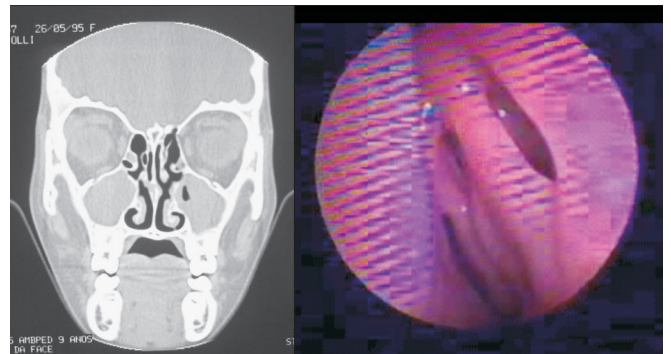
**Gráfico 1.** Demonstrativo percentual da avaliação endoscópica pelo escore de Lund-Mackay na amostra. - Nota: Pólipo: 0 - ausente; 1 - limitado a meato médio; 2 - estendendo-se à cavidade nasal. Edema: 0 - ausente; 1 - leve/ moderado; 2 - severo/degeneração polipóide. Secreção: 0 ausente; 1 - hialina; 2 - purulenta e espessa.



**Gráfico 2.** Demonstrativo percentual da concordância dos resultados das avaliações em relação ao diagnóstico de rinossinusite crônica da amostra: tomografia; nasofibrosopia e questionário.



**Figura 1.** Exemplo (caso 12) de concordância entre os resultados das avaliações. Tomografia e nasofibrosopia com diagnóstico positivo para rinossinusite crônica.



**Figura 2.** Exemplo (caso 5) de discordância entre os resultados das avaliações. Tomografia computadorizada com diagnóstico positivo e nasofibrosopia com diagnóstico negativo de rinossinusite crônica.

gado, age principalmente como imunomodulador da resposta inflamatória, não tendo concentração plasmática suficiente para exercer ação bactericida.<sup>16-18</sup>

Com exceção da tosse, a ocorrência dos sintomas de rinossinusite reportados no estudo foi baixa. Deve-se considerar cuidadosamente a queixa de tosse, pois pode estar relacionada apenas ao quadro pulmonar. Esses dados são similares aos encontrados por Shapiro et al. (1982)<sup>19</sup>, King (1990)<sup>8</sup> e Cuyler (1992)<sup>20</sup>.

Diferentemente, alguns estudos reportaram alta incidência de queixas nasossinusais. Algumas hipóteses foram levantadas para explicar esse fato. Os trabalhos de Brihaye et al. (1997)<sup>21</sup> e de Coste et al. (1995)<sup>22</sup> possivelmente apresentaram resultados discrepantes pela diferente faixa etária estudada e pela maior incidência de polipose nasal em suas amostras. Gentile e Isaacson (1996)<sup>23</sup>, em estudo retrospectivo, relataram obstrução nasal em 62% dos casos e cefaléia 31% de 16 prontuários analisados. Além de a amostra ser pequena e haver dados incompletos nos prontuários, o grupo estudado era de pacientes operados, que certamente tinham mais sintomatologia. Rowe-Jones e Mackay (1996)<sup>24</sup> estudaram 46 pacientes com mucoviscidose que foram operados por rinossinusite crônica refratária ao tratamento clínico. Os autores descreveram sua amostra como representativa do grau mais avançado de rinossinusite crônica na população de fibrose cística. Assim, era esperada maior sintomatologia nesse trabalho.

Portanto, o estudo reforça que é baixa a ocorrência de sintomas nasossinusais na fibrose cística quando é feita a avaliação de todos os pacientes e não somente dos que estejam em programação cirúrgica. A valorização apenas dos sintomas para o diagnóstico de rinossinusite crônica é insuficiente, demandando exames objetivos. Moss e King (1995)<sup>25</sup> justificam isso pelos seguintes fatores: os pacientes e/ou responsáveis priorizam a atenção para outras manifestações clínicas da doença que sejam mais graves, subestimando as queixas nasossinusais; ocorre a adaptação aos sintomas, diminuindo o desconforto causado por eles, há falta de conhecimento do quanto à doença nasossinusal pode interferir na qualidade de vida e na progressão do quadro pulmonar. Certamente esses devem ser alguns dos principais motivos para a baixa ocorrência de sintomas nasossinusais.

Na amostra, 73,5% apresentaram sinais preditivos para rinossinusite crônica por meio da avaliação da nasofibroscopia. Três dos 34 casos apresentaram pólipos, 35,3% deles apresentavam secreção mucopurulenta e 58,8%, edema de mucosa. Estes resultados são semelhantes aos descritos por Coste et al. (1995)<sup>22</sup> e Brihaye et al. (1997)<sup>21</sup> à exceção dos pólipos em que foram detectados, pelos autores, em uma prevalência maior, respectivamente de 43,7% e 33% dos sujeitos.

A incidência de pólipos nasais é variável na literatura de 6,7% a 48%; esta variabilidade pode ser atribuída às diferentes faixas etárias que compõem as amostras estudadas e

aos diferentes métodos de avaliação.<sup>25-28</sup>

É sabido que a avaliação tomográfica apresenta-se alterada em praticamente 100% de pacientes com fibrose cística<sup>25</sup>. No presente estudo, o diagnóstico por imagem foi positivo em 93,54% dos 31 casos. Do total de 24 pontos do escore de Lund-Mackay, a média da pontuação foi de 13,2 ( $\pm 6,64$ ). Resultados similares foram descritos por Yung et al. (2002)<sup>29</sup> na avaliação de rotina de 23 pacientes. Relataram que apenas dois casos apresentaram aspecto tomográfico quase normal (escore < 4). Diferentemente, muitos estudos realizaram a tomografia apenas nos quadros nasossinusais graves, em programação cirúrgica. Rowe-Jones e Mackay (1996)<sup>24</sup> estudaram uma amostra selecionada de pacientes pré-cirúrgicos por rinossinusite crônica e polipose. A avaliação tomográfica de Lund-Mackay prévia à operação revelou uma pontuação média de 9,5 ( $\pm 2,1$ ) do escore máximo de 12 (unilateral), considerando-se apenas o pior lado. Para cada paciente, houve uma média de 81% de opacificação dos seios da face. No entanto, relataram que a gravidade da doença nasossinusal demonstrada pelo exame de imagem não parece diretamente relacionada aos achados cirúrgicos. Isso talvez pela limitação da tomografia em distinguir secreção purulenta de muco ou de mucosa edemaciada.

Considerando-se, individualmente, cada uma das avaliações para o diagnóstico de rinossinusite crônica, observou-se que houve diferença estatisticamente significativa entre elas. O diagnóstico positivo da doença foi predominante observado na tomografia computadorizada e o negativo pela avaliação dos sintomas (questionário). Além disso, considerando-se os resultados de concordância e de discordância em relação à doença, o estudo mostrou que a tomografia e a nasofibroscopia apresentaram maior porcentagem de resultados concordantes, enquanto a tomografia e o questionário apresentaram maior proporção de resultados discordantes. Essas diferenças foram estatisticamente significantes.

As possíveis explicações para justificar esses resultados são as seguintes: o diagnóstico de rinossinusite crônica determinado apenas pela sintomatologia é subestimado porque o paciente não valoriza o quadro nasossinusal, assim como foi sugerido por outros autores<sup>7,25</sup>. Além disso, o fato de os pacientes do estudo estarem em tratamento preventivo de infecções pulmonares com azitromicina pode ter contribuído para amenizar os sintomas das vias aéreas superiores. Com relação ao exame tomográfico, provavelmente há uma superestimação do diagnóstico de doença nasossinusal. Alguns estudos mostram que nem sempre há correlação entre os achados cirúrgicos e tomográficos<sup>24</sup> e mesmo no pós-operatório, a tomografia não deve ser usada como parâmetro de controle da doença, visto que geralmente se encontra alterada com panopacificação, não correspondendo aos sinais e sintomas<sup>20</sup>.

A nasofibroscopia revelou rinossinusite crônica em 73,5% dos casos e é nossa opinião que é a avaliação de

maior sensibilidade para esta afecção. Ela deve ser realizada periodicamente nos pacientes com fibrose cística, mesmo sem haver suspeita de rinossinusite pela avaliação clínica, pois pode evidenciar alterações nasossinusais relevantes.

Diante de todos os aspectos apresentados anteriormente, é notável a contribuição que o otorrinolaringologista pode oferecer no acompanhamento dos pacientes com fibrose cística. A abordagem multidisciplinar, com constantes trocas de informações e experiências, é a base para atingir o objetivo primordial: o bem estar do doente. São evidentes as grandes conquistas das últimas décadas na melhoria da qualidade de vida e da sobrevida do paciente com fibrose cística. Que isso seja um estímulo inesgotável para cada vez mais superarmos as nossas limitações e almejarmos o que ainda parece ser impossível: a cura.

### CONCLUSÃO

A análise dos dados de presente estudo permitiu o estabelecimento das seguintes conclusões:

1. O diagnóstico positivo da doença é predominantemente observado pelo exame de imagem - tomografia computadorizada.
2. O diagnóstico negativo da doença é predominantemente observada pela avaliação dos sintomas - anamnese.
3. Há diferença estatisticamente significativa entre os meios de avaliação para o diagnóstico de rinossinusite crônica.
4. A nasofibrosopia contribui de forma expressiva na avaliação da rinossinusite crônica do paciente com fibrose cística, caracterizando de forma fidedigna, as condições nasossinusais.

### REFERÊNCIAS BIBLIOGRÁFICAS

1. Aiken ML, Fiel SB. Cystic fibrosis. *Dis Mon* 1993; 39: 1-52.
2. Rommens JM, Iannuzzi MC, Kerem B, Drumm ML, Melmer G, Dean M, et al. Identification of the cystic fibrosis gene: chromosome walking and jumping. *Science* 1989; 245: 1059-65.
3. FitzSimmons AC. The changing epidemiology of cystic fibrosis. *J Pediatr* 1993; 122:1-9.
4. Umetsu DT, Moss RB, King VV, Lewiston NJ. Sinus disease in patients with severe cystic fibrosis: relation to pulmonary exacerbation. *Lancet* 1990; 335:1077-8.
5. Davidson TM, Murphy C, Mitchell M, Smith Cecilia, Light M. Management of chronic sinusitis in cystic fibrosis. *Laryngoscope* 1995; 105:354-9.
6. Gysin C, Althman GA, Papsin BC. Sinonasal disease in cystic fibrosis: clinical characteristics, diagnosis and management. *Pediatr Pulmonol* 2000; 30:481-9.
7. Ramsey B, Richardson MA. Impact of sinusitis in cystic fibrosis. *J Allergy Clin Immunol* 1992; 90:547-52.
8. King VV. Upper respiratory disease, sinusitis, and polyposis. *Clin Rev Allergy* 1991; 9:143-57.
9. Araújo E, Sakano E, Weckx LLM. I Consenso Brasileiro sobre Rinossinusite. *Rev Bras Otorrinolaringol* 1999; 65 (3) (Suppl 9):6-29.
10. Reis FJC, Damaceno N. Fibrose cística. *J Pediatr (Rio J.)* 1998; 74 (Suppl 1):S76-S94.
11. Benninger MS. Adult chronic rhinosinusitis: definitions, diagnosis, epidemiology and pathophysiology. *Otolaryngol Head Neck Surg* 2003; 129S:S1-S32.
12. Lund VJ, Kennedy DW. Quantification for staging sinusitis. *International Conference on Sinus Disease: Terminology, Staging, Therapy. Ann Otol Rhinol Laryngol Suppl* 1995; 104 (suppl):17-21.
13. Smith TL, Rhee JS, Loehrl TA, Burzynski ML, Laud PW, Nattinger AB. Objective Testing and quality-of-life evaluation in surgical candidates with chronic rhinosinusitis. *Am J Rhinol* 2003; 17:351-6.
14. Lund VJ, Mackay IS. Staging in rhinosinusitis. *Rhinology* 1993; 31:183-4.
15. Hill M, Bhattacharyya N, Hall TR, Lufkin R, Shapiro NL. Incidental paranasal sinus imaging abnormalities and the normal Lund score in children. *Otolaryngol Head Neck Surg* 2004; 130:171-5.
16. Rubin BK, Henke MO. Immunomodulatory activity and effectiveness of macrolides in chronic airway disease. *Chest* 2004; 125:70S-78S.
17. Yamada T, Shigeharu F, Mori S, Yamamoto H, Saito H. Macrolide treatment decreased the size of nasal polyps and IL-8 levels in nasal lavage. *American Journal of Rhinology* 2000; 14:143-8.
18. Ino Y, Sasaki Y, Miyazawa T, Kodera K. Nasopharyngeal flora and drug susceptibility in children with macrolide therapy. *Laryngoscope* 2003; 113:1780-5.
19. Shapiro E, Milroe G, Wald E, Rodnan J, Bowen A. Bacteriology of the maxillary sinuses in patients with cystic fibrosis. *J Infect Dis* 1982; 146:589-93.
20. Cuyler JP. Follow-up of endoscopic sinus surgery on children with cystic fibrosis. *Arch Otolaryngol Head Neck Surg* 1992; 118:505-6.
21. Brihaye P, Jorissen M, Clement PAR. Chronic rhinosinusitis in cystic fibrosis (mucoviscidosis) *Acta Oto-rhino-laryngol belg.* 1997; 51:323-37.
22. Coste A, Gilain L, Roger G, Sebbagh G, Lenoir G, Manach Y, et al. Endoscopic and CT-scan evaluation of rhinosinusitis in cystic fibrosis. *Rhinology* 1995; 33:152-6.
23. Gentile VG, Isaacson G. Patterns of sinusitis in cystic fibrosis. *Laryngoscope* 1996; 106:1005-9.
24. Rowe-Jones JM, Mackay IS. Endoscopic sinus surgery in the treatment of cystic fibrosis with nasal polyposis. *Laryngoscope* 1996; 106:1540-4.
25. Moss RB, King VV. Management of sinusitis in cystic fibrosis by endoscopic surgery and serial antimicrobial lavage. *Arch Otolaryngol Head Neck Surg* 1995; 121:566-72.
26. Stern RC, Boat TF, Wood RE, LeRoy WM, Doershuk CF. Treatment and prognosis of nasal polyps in cystic fibrosis. *Am J Dis Child* 1982; 136:1067-70.
27. Kerrebijn JDF, Poublon RML, Overbeek SE. Nasal and paranasal disease in adult cystic fibrosis patients. *Eur Respir J* 1992; 5:1239-42.
28. Halvorson DJ, Dupree JR, Porubsky ES. Management of chronic sinusitis in the adult cystic fibrosis patient *Ann Otol Rhinol Laryngol* 1998; 107:946-52.
29. Yung MW, Gould J, Upton GJG. Nasal polyposis in children with cystic fibrosis: a long-term follow-up study. *Ann Otol Rhinol Laryngol* 2002; 111:1081-6.