

## Síndrome do aqueduto vestibular alargado: relato de 3 casos e revisão bibliográfica

## Enlarged vestibular aqueduct syndrome: report of 3 cases and literature review

*José A. Pinto<sup>1</sup>, Carlos Fernando Mello Junior<sup>2</sup>,  
Ana Carla S. Marqui<sup>3</sup>, Delmer J. Perfeito<sup>3</sup>,  
Roberto D. P. Ferreira<sup>3</sup>, Rubens H. Silva<sup>3</sup>*

Palavras-chave: aqueduto vestibular alargado, disacusia neurossensorial flutuante, disacusia mista, criança.  
Key words: enlarged vestibular aqueduct, floating sensorineural hearing loss, mixed hearing loss, child.

### Resumo / Summary

**A** Síndrome do Aqueduto Vestibular Alargado (SAVA) é caracterizada por um alargamento do aqueduto vestibular associado a uma perda auditiva neurossensorial, algumas vezes mista, que pode ser congênita ou adquirida na infância. A disacusia pode ser dividida em leve, moderada ou profunda, associada com períodos de melhora ou de piora súbita. O alargamento do aqueduto vestibular é a anomalia da orelha interna mais comum. A SAVA é admitida como resultado de uma anormalidade genética no desenvolvimento do aqueduto vestibular anterior à quinta semana de gestação. A incidência de SAVA está entre 1% e 1,3%, podendo chegar a 7% dependendo da população examinada. O objetivo deste estudo é relatar 3 casos de SAVA atendidos no Núcleo de Otorrinolaringologia e Cirurgia de Cabeça e Pescoço de São Paulo e no serviço de Radiologia do Hospital São Camilo – São Paulo, sendo que dois pacientes são irmãos somente por parte materna. Dois pacientes eram do sexo feminino, um do sexo masculino e a idade variou de 9 a 30 anos. O método diagnóstico de eleição é a TC de osso temporais. A conduta para os casos foi o tratamento conservador com ressalva a cuidados como traumatismos cranianos, barotraumas e, quando necessário, uso de próteses auditivas.

**E**nlarged Vestibular Aqueduct Syndrome is characterized by a widening of the vestibular aqueduct, associated with sensorineural hearing loss, or sometimes with mixed hearing loss, which may be congenital or acquired during childhood. The sensorineural hearing loss may be classified into mild, moderate and severe, associated with sudden periods of improvement or aggravation. The enlargement of the vestibular aqueduct is the most common inner ear anomaly. This syndrome is admitted as a result of a genetic abnormality of the vestibular aqueduct development, previous to the fifth week of gestation. The incidence of this syndrome ranges from 1% to 1.3%, with the possibility of getting up to 7%, depending on the examined population. The aim of this study was to analyze three cases of LVAS seen at the Otorhinolaryngology and Radiology Department of Sao Camilo Hospital - Sao Paulo. Two of these three cases were of brothers, from the same mother but from different fathers. Two were male and one was female and the ages ranged from 9 to 30 years old. The diagnostic method of election was CT - Computerized Tomography of the temporal bones. The recommended management of the cases was conservative, except for those of cranial trauma, barotrauma and, if necessary, the use of hearing aids.

<sup>1</sup> Diretor do Núcleo de Otorrinolaringologia e Cirurgia de Cabeça e Pescoço de São Paulo.

<sup>2</sup> Médico Radiologista do Hospital e Maternidade São Camilo – SP.

<sup>3</sup> Médicos residentes do Núcleo de Otorrinolaringologia e Cirurgia de Cabeça e Pescoço de São Paulo.

Endereço para correspondência: Dr. José Antônio Pinto – Rua Alameda dos Nhambiquaras 159 Moema São Paulo SP 04090-010  
Tel/fax (0xx11) 5573-1970 – E-mail: japori@uol.com.br

Trabalho apresentado no 36º Congresso Brasileiro de Otorrinolaringologia realizado em 18–23 de novembro de 2003, Florianópolis – SC.  
Artigo recebido em 19 de agosto de 2003. Artigo aceito em 16 de outubro de 2004.

## INTRODUÇÃO

O Aqueduto Vestibular Alargado (AVA) é conhecido como a forma mais comum de anomalia da orelha interna e que pode ser diagnosticada radiologicamente através de tomografia computadorizada (TC) de ossos temporais e ressonância nuclear magnética (RNM) da orelha interna. A perda auditiva neurossensorial não-sindrômica (PANNS), associada com AVA, tem tido particular interesse por estar associada com futuras características clínicas, incluindo flutuação na audição, muitas vezes perda auditiva neurossensorial progressiva, algumas vezes mista, que geralmente inicia-se na infância, podendo também apresentar sintomas vestibulares. A Síndrome do Aqueduto Vestibular Alargado (SAVA) foi descrito pela primeira vez por Valvassori e Clemis<sup>1</sup> em 1978 em estudo retrospectivo de 3.700 TC de ouvido interno, onde relatam achados de 50 pacientes com AVA sendo que o alargamento bilateral foi o mais freqüente. Em 40% dos casos a SAVA era uma anomalia isolada, enquanto que 60% tinham alguma anormalidade associada, mais freqüentemente o alargamento do canal semicircular lateral. A SAVA pode estar associada com a Displasia de Mondini e mais recentemente com a Síndrome de Pendred. Swartze et al.<sup>2</sup> também descreveram 3 casos de perda auditiva neurossensorial relacionados com AVA e confirmados pela TC, sendo que o alargamento do aqueduto era do mesmo lado da perda auditiva.

Em crianças, o diagnóstico diferencial para disacusia neurossensorial deve ser feito com as doenças infecciosas congênitas (citomegalovírus, sífilis, infecções intra-uterinas e em menor freqüência rubéola e toxoplasmose) ou adquiridas (meningite bacteriana). Não se pode deixar também de realizar diagnóstico diferencial com infecção pelo vírus HIV, por ser este um vírus neurotrópico. Além disso, outras causas devem ser pesquisadas como a metabólica, ototoxicidade, doenças autoimunes, traumáticas, vascular e hereditárias. Mesmo após a pesquisa destes fatores, a etiologia poderá permanecer desconhecida. Bento et al.<sup>3</sup>, em 2001, utilizaram o seguinte protocolo na investigação de possíveis fatores etiopatogênicos envolvidos na origem da doença, que são: hemograma completo, VHS, curva glicêmica e insulinêmica de 5 horas, testes sorológicos para Sífilis, Toxoplasmose, Citomegalovírus, Rubéola, Sarampo, pesquisa de fatores para doenças autoimune (fator reumatóide, C3, C4, proteína C reativa, células LE, fator antinúcleo, ASLO, anti DNA ativo, alfa 1 glicoproteína, e dosagem de IgE), que foi utilizado em nosso protocolo.

## RELATO DE CASOS

### Caso 1

T.R.M.P, feminino, 30 anos, natural e procedente de Osasco-SP, com história de tonturas tipo rotatória e zumbidos intermitentes há 6 meses. Foi medicada com Gingko Biloba

(80 mg 2x/dia) e solicitado vectroelectronistagmografia com diagnóstico de Síndrome Vestibular Periférica Irritativa. Apresentou novamente quadro de zumbido, tontura incapacitante e dor retromastoidea à esquerda. Refere deficiência auditiva progressiva com característica flutuante desde a infância (perda neurossensorial bilateral a audiometria) sem causa definida, com uso de prótese auditiva em orelha esquerda desde os 8 anos de idade. Na história mórbida pregressa apresentava, de relevante, sofrimento fetal ao nascimento e retardo de linguagem na infância. Ao exame otorrinolaringológico, a otoscopia apresentava somente opacidade de membranas timpânicas e o restante do exame apresentava-se normal. Solicitado TC de ossos temporais, audiometria tonal/ vocal e imitanciometria; BERA, auto-rotação cefálica, hemograma completo, glicemia de jejum, testes sorológicos para Sífilis, Toxoplasmose, Citomegalovírus, Rubéola e Sarampo; pesquisa de fatores para doenças autoimune (fator reumatóide, C3, C4, proteína C reativa, células LE, fator antinúcleo, ASLO, anti DNA nativo, alfa 1 glicoproteína, VHS e dosagem de IgE).

A audiometria tonal e vocal mostrava, à direita, perda mista moderada severa nas freqüências da fala e profunda nas freqüências agudas e, à esquerda, perda neurossensorial leve nas freqüências da fala e severa nas freqüências agudas (Figura 1). Audiometria do tronco cerebral demonstrou ausência de respostas em 90dB em ouvido direito e 85dB em ouvido esquerdo. A auto-rotação cefálica apresentou disfunção do sistema vestibular. A TC de ossos temporais evidenciou aspecto dilatado do segmento distal dos aquedutos vestibulares na região dos sacos endolinfáticos (Figura 2). Testes sorológicos normais, IgE de 564 UI/ml (nl = 87 UI/ml), glicemia de jejum de 54 mg/dl e pesquisa de doenças autoimune negativas com exceção do fator antinúcleo que se apresentou positivo (1/40).

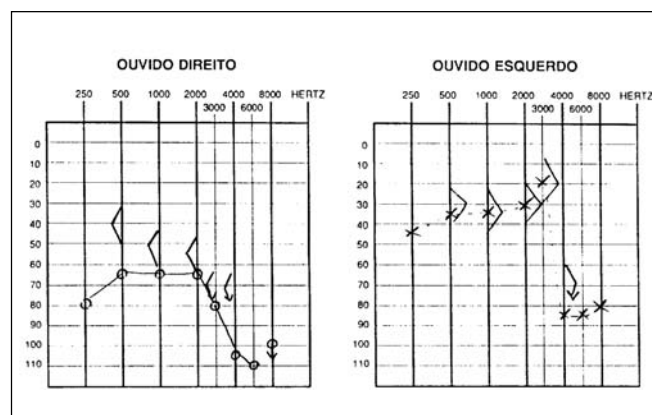


Figura 1. Audiometria com disacusia neurossensorial à esquerda e mista à direita.

### Caso 2

R.R.R.S.G, masculino, 9 anos, natural e procedente de São Paulo com história de hipoacusia bilateral progressiva e flutuante desde os 2 anos de idade, principalmente à direita, sem causa definida. Segundo a mãe, a criança gritava ao falar e o volume da televisão era bastante alto para ela. Nega otalgia ou otorrêia. Relata episódios de zumbidos constantes, tipo apito, principalmente à esquerda. Nega tonturas. Faz uso de prótese auditiva bilateral desde os 7 anos de idade. Apresenta antecedentes de surdez na família (irmã, primo, tios e irmão da avó). É filho único do segundo casamento da mãe. História gestacional e do parto sem intercorrências. Ao exame físico, apresentou otoscopia e oroscopia normal e rinoscopia com conchas inferiores pálidas e hipertróficas. A audiometria mostrou perda mista moderada severa à direita e moderada à esquerda (Figura 3). A TC de ossos temporais evidenciou alargamento dos aquedutos vestibulares, principalmente à direita com cóclea e vestibulos de aspecto normal (Figura 4).

### Caso 3

B.R.G, feminino, 16 anos, natural e procedente de São Paulo. Refere a mãe que há 10 anos percebeu que a criança apresentava hipoacusia à esquerda ao constatar que a mesma não respondia aos sons provenientes de fontes do seu lado esquerdo. Procurou ORL, que solicitou audiometria, sendo constatada perda auditiva severa à esquerda sem causa definida. Refere que há 4 anos vem apresentando tonturas rotatórias constantes de pequena intensidade, sem outros sintomas associados. Não faz uso de aparelho auditivo. História de surdez na família (irmão, primo, tios, irmão da avó, todos por parte de mãe). História gestacional e do parto sem intercorrências. Quanto às doenças comuns da infância, relata somente varicela aos 2 anos. O exame otorrinolaringológico mostrou-se normal. A audiometria tonal apresentou disacusia mista severa à esquerda (Figura 5). A TC de ossos temporais evidenciou aqueduto vestibular alargado à esquerda com a cóclea e vestibulo de aspecto normal (Figura 6).

Os principais sintomas deste pacientes estão resumidos na Tabela 2.

## DISCUSSÃO

O Aqueduto Vestibular (AV) é um canal ósseo que comunica a porção póstero-medial do vestibulo ao espaço epidural da fossa posterior média (Zazal, 1995)<sup>4</sup>. O ducto endolinfático corre dentro do AV conectando o saco endolinfático com o labirinto do vestibulo, e por meio do ducto reuniens, com o ducto coclear.

Enquanto o restante da orelha está completamente desenvolvido ao nascimento, o aqueduto vestibular e o saco endolinfático são imaturos e pequenos. Assim que a fossa craniana posterior se expande, o AV e o saco endolinfático aumentam rapidamente em tamanho e alcançam maturidade por volta dos 4 anos de idade.

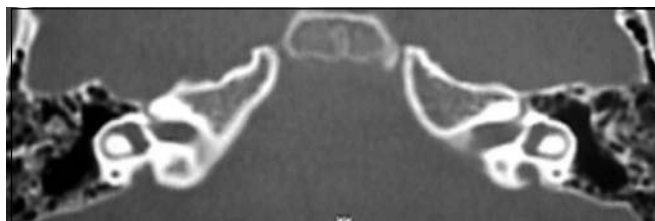

Figura 2. TC demonstrando aquedutos vestibulares alargados bilateralmente.

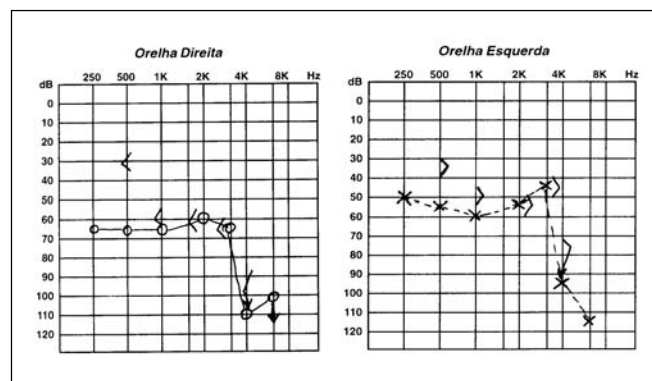


Figura 3. TC demonstrando aquedutos vestibulares alargados bilateralmente, principalmente a direita.

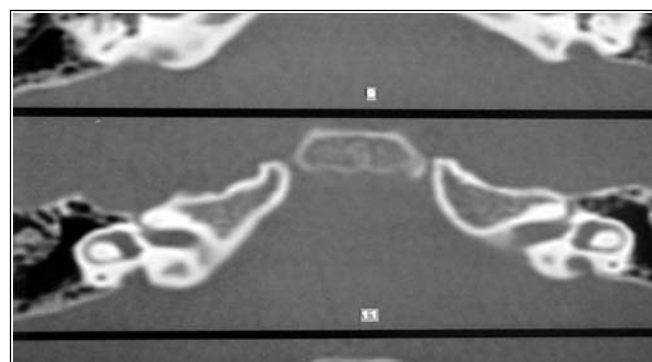


Figura 4. Audiometria com disacusia mista bilateral.

Tabela 1. Valores dos aquedutos vestibulares dos pacientes.

	Aqueduto vestibular direito (mm)	Aqueduto vestibular esquerdo (mm)
CASO 1	3 mm	4 mm
CASO 2	7 mm	5 mm
CASO 3	—	4 mm

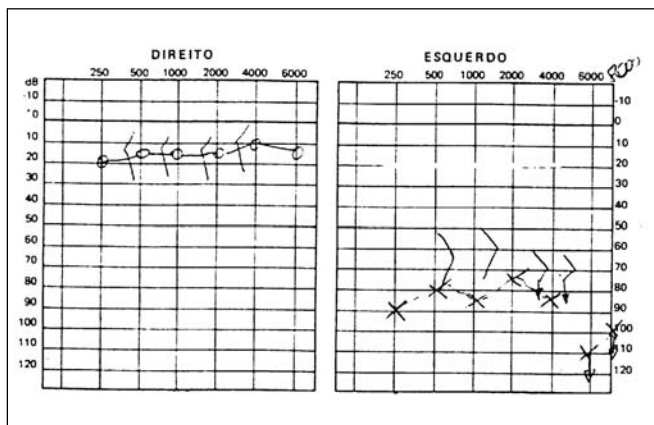


Figura 5. Audiometria com disacusia mista à esquerda.

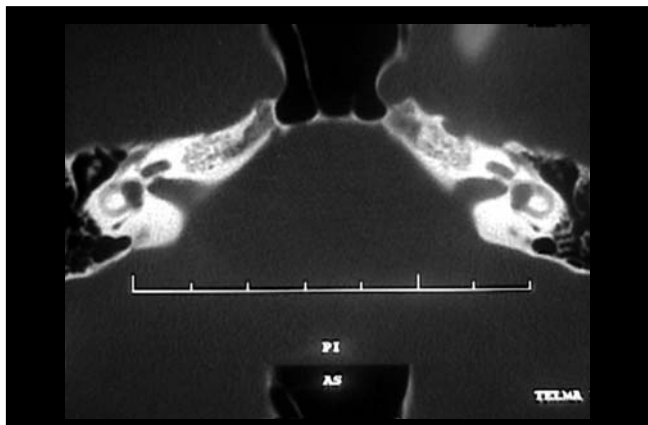


Figura 6. TC mostrando alargamento de aqueduto vestibular esquerdo.

Tabela 2. Quadro clínico dos pacientes com os principais sinais e sintomas da SAVA

	Sexo	Idade	Tipo de perda auditiva	Vertigem	Zumbido
CASO 1	Fem.	30 anos	OD: mista moderada severa OE: neurosensorial leve	Presente	Presente
CASO 2	Masc.	9 anos	OD: mista moderada severa OE: mista moderada	Ausente	Presente
CASO 3	Fem.	16 anos	OD: Normal OE: mista severa	Presente	Ausente

Kodama e Sando<sup>5</sup> concluíram através de técnicas de reconstrução gráfica que há uma relação direta e proporcional entre a área do AV e seu volume, ou seja, se há um alargamento do AV, existe também um alargamento pelo menos da porção rugosa do saco endolinfático. Este, por sua vez, pode contribuir para uma troca iônica ativa da endolinfa com o líquido cerebrospinal e também servir como reservatório para a endolinfa, além de ter um papel regulador de pressões por ser capaz de absorver água.

O AV é considerado normal quando não ultrapassa o diâmetro do canal semicircular adjacente ou quando inferior a 1,5 mm.

A SAVA caracteriza-se pelo seu alargamento associado a PANNS, mas que também pode ser mista, cuja causa não está esclarecida. Uma das várias hipóteses levantada é da alteração na homeostase na circulação endolinfática em decorrência do alargamento ductal, com conseqüente dano ao neuroepitélio coclear<sup>6</sup>. Outra hipótese seria que o alargamento do AV e do saco endolinfático não seria uma anomalia isolada, mas uma continuidade de uma malformação cocleovestibular. Lemmerling e Antonelli<sup>7</sup> relataram uma associação e defeitos no modíolo em pacientes com AVA.

Antonelli classificou o alargamento do AV em cinco graus. Esta medida é mensurada a partir do ponto intermédio entre a abertura externa e a crura comum.

- GRAU I: lúmen do aqueduto só visualizado dentro do córtex do osso temporal.

- GRAU II: lúmen do aqueduto visível adjacente a crura comum.
- GRAU III: o lúmen do aqueduto é maior que o da crura comum, mas não visível na topografia de sua saída do vestibulo.
- GRAU IV: a porção interna do aqueduto é visível e seu diâmetro na topografia de sua saída de vestibulo é menor ou igual ao diâmetro da crura comum.
- GRAU V: a porção interna do aqueduto é visível e seu diâmetro na topografia de sua saída do vestibulo é maior que o diâmetro da crura comum.

Inicialmente foi pensada que a perda auditiva permaneceria inalterada durante toda a vida. Posteriormente percebeu-se que a perda auditiva poderia flutuar ou deteriorar progressivamente<sup>8</sup>, podendo iniciar-se algumas vezes por traumatismos na cabeça<sup>9</sup>.

Crianças com SAVA podem ter perda auditiva moderada ou severa na infância, mas a audição residual permite à criança adaptar-se a algumas situações, como por exemplo, frequentar a escola e desenvolver a linguagem falada com o uso de prótese auditiva convencional<sup>10</sup>. Mas muitas vezes estas crianças precisam de suporte, como a linguagem de sinais para a comunicação.

Recentemente tem sido dada mais atenção à questão hereditária desta síndrome. Griffith et al.<sup>11</sup> descreveram um caso familiar de perda auditiva associada a AVA. Abe e Ussami<sup>12</sup> também descreveram 6 casos em 3 famílias de

perda auditiva associada com AVA. Por sua vez, Ussami et al.<sup>13</sup> relatam a localização do gene responsável pela perda auditiva neurosensorial associada a AVA, que se localiza na região cromossômica 7q31, sendo a característica genética autossômica recessiva. Esta região também foi descrita para o gene responsável pela Síndrome de Pendred (SP) que é caracterizada pela associação de perda auditiva, bócio tiroídiano e teste de perclorato positivo. Esta alteração genética também pode estar relacionada com a displasia de Mondini.

Uma possibilidade relatada é que o gene para perda auditiva neurosensorial esteja localizada no mesmo gene da SP. A hipótese mais aceita é que uma mutação deste gene cause a PANNS nos pacientes com SAVA, o que leva a crer que diferentes mutações no gene Pendred causem diferentes fenótipos e também perda auditiva neurosensorial não-sindrômica associada com a AVA e SP. Segundo Urman e Talbot<sup>14</sup> se o AVA é encontrado isoladamente, então a sua presença é devido a uma mutação genética do gene Pendred.

O quadro clínico da SAVA é variável; geralmente inicia-se na infância e com uma surdez que varia de moderada a severa, flutuante ou progressiva e algumas vezes súbita. Vertigem pode estar presente e é mais comum do que se acreditava.

Não há uma curva audiométrica que caracterize ou que leve à hipótese de SAVA, por isso, deve-se estar atento à perda mista e à PANNS na infância. Abe et al.<sup>12</sup> relatam que uma das características principais da SAVA é a PANNS flutuante, principalmente nas frequências altas.

Estudos atuais (Zazal, 1995)<sup>4</sup> demonstraram não existir correlação do nível de hipoacusia com idade nem com a largura do aqueduto. Também tem sido observada a presença de alterações do sistema endolinfático ao exame de RNM, que tem se mostrado superior à TC, no estudo dos pacientes com SAVA, principalmente para visualização da dilatação do ducto e saco endolinfático e também de outras malformações da orelha interna como a hipoplasia coclear.

Em nosso relato de casos, os pacientes 2 e 3 são irmãos por parte materna, com idade respectivas de 9 e 16 anos de idade com perda auditiva desde a infância, também apresentam história de surdez na família (tios e avó materna). Nos casos 1 e 2, os pacientes apresentam perda mista ou neurosensorial desde a infância, e também zumbido nos ouvidos afetados desde a infância, o que fala a favor de SAVA e, à TC, mostrava aqueduto vestibular alargado (Tabela 1). Na literatura, são raras as manifestações de zumbido e tonturas, mas foram relatados por todos os nossos pacientes e os testes vestibulares solicitados apresentavam alterações. Nos pacientes foram pesquisadas síndromes congênicas como a Pendred, Displasia de Mondini e a de Klippel Feil, mas os resultados foram negativos.

Com relação ao manejo do AVA, vários tratamentos foram descritos. Jackler e De La Cruz<sup>9</sup> realizaram *shunts* endolinfáticos em 7 pacientes com AVA e obtiveram

resultados negativos em 4 destes, concluindo que este tipo de intervenção é contra-indicado nestes pacientes. Wilson et al.<sup>15</sup> relataram uma técnica de oclusão do saco endolinfático via intraluminal em 7 pacientes, com resultados negativos em 6 deles. Welling et al.<sup>16</sup> relataram a mesma técnica só que por via extraluminal em 10 pacientes com AVA bilateral mas não houve ganho satisfatório na perda auditiva na comparação pré e pós-operatório. Ambos os estudos concluíram que não houve ganho auditivo satisfatório, não havendo diferença significativa nos resultados audiométricos utilizando estas técnicas, ao contrário, houve perda auditiva levando os autores a abandonarem este procedimento cirúrgico.

Nos casos relatados, o tratamento tem sido conservador: evitar traumatismos cranianos, barotrauma e esportes radicais, na tentativa de diminuir o risco de perda auditiva por trauma. Os pacientes 1 e 2 já fazem uso de prótese auditiva respectivamente há 22 e 2 anos com ganho auditivo. O paciente 3 não faz uso de prótese auditiva, pois alega ouvir muito bem, não achando necessário a protetização. O paciente 1 não está sendo mais medicado com antivertiginoso, pois vem fazendo tratamento dietético após ter sido confirmado quadro de hipoglicemia, sendo uma possível causa da tontura. Estão em estudo os parentes dos casos 2 e 3, por estes também apresentarem disacusia a esclarecer.

Em relação ao implante coclear, estudos confirmam que ele serve para manter uma audição suficiente para integrar a criança em escolas regulares<sup>17</sup>. Aschendorff et al.<sup>10</sup> relatam que crianças com implante coclear portadoras de SAVA teriam resultados semelhantes a outros pacientes implantados com orelhas internas normais. A diferença entre a SAVA e surdez congênita é que crianças com SAVA adquiriram a fala e a linguagem antes de apresentarem surdez profunda. Au e Gibson<sup>17</sup> relataram implante coclear em 10 crianças em idade escolar com idade média de 6 a 8 anos de idade (variando de 2 anos e 3 meses a 9 anos e 10 meses) com a audiometria mostrando perda auditiva severa. Após o implante coclear foram realizadas audiometria pós-operatória (6, 12 meses e 2 anos) que demonstraram melhora significativa na audição destas crianças. Estes autores concluíram que o implante coclear é um recurso efetivo em perda auditiva em crianças com deterioração na função coclear com AVA.

Não há, entretanto, estudos comparativos mostrando ganho auditivo em pacientes implantados com SAVA, após 9 anos de idade o que nos faz manter a conduta conservadora em nossos pacientes.

---

## CONCLUSÃO

---

A SAVA é uma entidade clínica que deve fazer parte do diagnóstico diferencial das disacusias neurosensoriais e mistas progressivas em crianças e também com as síndromes

---

genéticas. O diagnóstico precoce é fundamental, pois permite tratamento reabilitador mais favorável como o implante coclear, que tem mostrado resultados favoráveis, quando o diagnóstico da SAVA é precoce.

---

#### REFERÊNCIAS BIBLIOGRÁFICAS

---

1. Valvasori GE, Clemis JD. The Large Vestibular Syndrome. *Laryngoscope* 1978; 88: 723-8.
2. Swartz JD, Yussen PS, Mandell, DW. The Vestibular Aqueduct Syndrome: Computed Tomographic Appearance. *Clin Radiol* 1985; 36: 241-3.
3. Bento RF, Lessa M, Castilho AM, Sanchez TG, Gebrim SEM, Brito Neto RV, Miniti A. Síndrome do Aqueduto Vestibular Alargado: Relato de 3 casos e Revisão de Literatura. *Arquivos* 2001; 5 (1): 26-33.
4. Zazal GH, Tomashi SM, Vezima LG, Bjornst P, Grundfast KM. Enlarged Vestibular Aqueduct and Sensorineural Hearing Loss in Childhood. *Arch Otolaryngol Head Neck Surg* 1989; 115: 54-8.
5. Kodama A, Sando I. Postnatal Development of the Aqueduct Vestibular Endolymphatic Sac. *Ann Otol Rhinol Laringol* 1982; 91 (suppl. 96): 3-20.
6. Okomura T, Takahushi H, Honjo I, Takaji A, Mitamura K. Sensorineural Hearing Loss Patients with Large Vestibular Aqueduct. *Laryngoscope* 1995; 105: 289-94.
7. Antonelli PJ, Nal AV, Lemmerling MM et al. Hearing Loss with Cochlear Modiolar Defects and Large Vestibular Aqueducts. *Am J Otol* 1998; 19: 306-12.
8. Levenson MJ, Parisier SC, Jacobs M. The Large Vestibular Aqueduct in Children. *Arch Otolaryngol Head Neck Surg* 1989; 115: 54-8.
9. Jackerl LRK, De La Cruz A. The Large Aqueduct Syndrome. *Laryngoscope* 1989; 99: 1238-43.
10. Aschendorff A, Marangos N, Laszig R. Large Vestibular Aqueduct Syndrome and its Implication for Cochlear Implant Surgery. *Am J Otol* 1997; 18(suppl): S57.
11. Griffith AJ, Arts A, Downs C et al. Familial Large Vestibular Aqueduct Syndrome. *Laryngoscope* 1996; 106: 960-5.
12. Abe S, Ussame S, Shinkawa H. Three Familial of Hearing Loss Associated with Enlargement of the Vestibular Aqueduct. *Ann Otol Laryngol* 1997; 106: 1063-9.
13. Usami S, Abe S, Weston MD, Skawa H, Camp GV, Klimberling WJ. Non-Syndromic Hearing Loss Associated with Enlarged Vestibular Aqueduct is Caused by Mutation. *Human Genetic* 1999; 104: 188-92.
14. Urman SM, Talbot JM. Otic Capsule Displasia; Clinical and CT finding. *Radiographics* 1990; 10: 823-38.
15. Wilson DF, Hodgson RS, Talbot MJ. Endolymphatic Sac Obliteration for Large Vestibular Aqueduct Syndrome. *Am J Otol* 1997; 18: 101-7.
16. Welling DB, Martyn MD, Mlies BA, Oehler M, Schmalbrock P. Endolymphatic Sac Occlusion for the Enlarged Vestibular Aqueduct Syndrome. *Am J Otol* 1997; 19: 145-51.
17. Au G, Gibson W. Cochlear Implantation in Children with Large Vestibular Aqueduct Syndrome. *Am J Otol* 1999; 20: 183-6.