

## Carcinoma apócrino na glândula parótida e na região submandibular

## Apocrine carcinoma in the parotid gland and in the submandibular region

Jairo S. Francisco<sup>1</sup>, Silvia E. N. Alfaro<sup>2</sup>, Daniela C. C. M. Oliveira<sup>3</sup>, Sebastião Tonon<sup>4</sup>, Eliane P. Dias<sup>5</sup>

Palavras-chave: doenças das glândulas salivares, neoplasias cutâneas, patologia das glândulas apócrinas.  
Key words: salivary glands diseases, skin neoplasms, apocrine glands pathology.

### Resumo / Summary

Os objetivos deste trabalho consistem na apresentação de um caso de carcinoma apócrino e na discussão de aspectos relacionados ao seu diagnóstico, tratamento e prognóstico. Os carcinomas com diferenciação apócrina que não correspondem aos casos de doença extramamária de Paget, de carcinoma ductal de mama, de adenocarcinoma das glândulas de Moll e de carcinoma ceruminoso são tumores muito raros. Relatamos o caso de uma paciente do sexo feminino, negra, com 51 anos, na qual duas lesões de carcinoma apócrino acometeram a parótida esquerda (processo inicial e recidiva) e uma lesão envolveu a pele da região submandibular do mesmo lado. O exame histopatológico destas lesões mostrou a presença de neoplasia epitelial glandular infiltrativa com pleomorfismo celular e nuclear moderados; apresentando células poligonais ou arredondadas, com núcleos grandes e citoplasma eosinofílico e granular. Destacou-se a presença de secreção por decapitação apical na maior parte das células tumorais voltadas para a luz das estruturas císticas neoplásicas. Adicionalmente, foi encontrada a presença de focos de comedo-necrose e de material corado pelo PAS com e sem diástase. Apesar de não podermos definir com certeza qual a sede do tumor primário, com base nos aspectos histopatológicos compatíveis com o carcinoma apócrino cutâneo, consideramos que tenha sido, provavelmente, a lesão retirada da pele da região submandibular. A paciente foi submetida a tratamentos cirúrgicos e não apresentou alterações após um ano de acompanhamento, depois da retirada do tumor recidivante na parótida.

The aims of this paper are to report a case of apocrine carcinoma and the discussion of aspects related to its diagnosis, treatment, and prognosis. Carcinomas with apocrine differentiation not related to extramammary Paget's disease, ductal breast carcinoma, Moll's glands adenocarcinoma and ceruminous glands carcinoma are very uncommon tumors. We report a case of a 51-year-old black woman who developed apocrine carcinoma lesions in the head and neck region. Two lesions involved her left parotid gland (first tumor and local recurrence), and other involved her submandibular skin. The microscopical aspects were as follows: infiltrative glandular epithelial neoplasm with moderate cellular and nuclear pleomorphism; neoplastic cells with polygonal or circular shape, large nuclei and eosinophilic and granular cytoplasm. The apical decapitation secretion was viewed in a large number of intra-cystic tumoral cells. Moreover, we found areas with comedo-necrosis or PAS positive stainings (with or without diastasis). Based on cutaneous apocrine carcinoma compatibility of the microscopical aspects, we regard that the tumor in the submandibular skin is probably the primary neoplasm. The patient was treated by surgical excisions, and no evidence of recurrent or metastatic disease has been seen after a follow-up period of 12 months.

<sup>1</sup> Aluno de mestrado em Patologia Bucodental-UFF.

<sup>2</sup> Mestre em Patologia Bucodental.

<sup>3</sup> Aluna de especialização em Otorrinolaringologia – Hospital Universitário Antônio Pedro/UFF.

<sup>4</sup> Professor adjunto do curso de especialização em Otorrinolaringologia – Hospital Universitário Antônio Pedro/UFF.

<sup>5</sup> Coordenadora do curso de mestrado em Patologia Bucodental-UFF.

Trabalho realizado no Hospital Universitário Antônio Pedro – UFF (Niterói/RJ).

Endereço para correspondência: Dr. Jairo Silva Francisco – Rua Eurico Silva nº 73 ap. 302 Rio de Janeiro RJ 21940-220.

Tel (0xx21) 2466-0351 – E-mail: jsfranc@bol.com.br

Artigo recebido em 20 de janeiro de 2003. Artigo aceito em 01 de julho de 2003.

---

## INTRODUÇÃO

---

As glândulas de secreção apócrina em humanos são representadas pelas glândulas sudoríparas apócrinas localizadas nas axilas, na região anogenital e nas auréolas mamárias, além das glândulas de Moll nas pálpebras e das glândulas ceruminosas nas orelhas, sendo muito raro o aparecimento de carcinomas com diferenciação apócrina fora destas localizações<sup>1</sup>. Segundo Hayes et al.<sup>2</sup> e Paties et al.<sup>3</sup>, as formas de carcinomas com diferenciação apócrina que normalmente ocorrem estão relacionadas à doença extramamária de Paget, ao carcinoma ductal de mama, ao adenocarcinoma das glândulas de Moll e ao carcinoma ceruminal. O aparecimento de carcinomas apócrinos fora destas condições também é incomum, tendo sido computados apenas 32 casos em uma revisão da literatura realizada por Katagiri e Ansai<sup>4</sup>, cujos aspectos epidemiológicos são os seguintes: idade preferencial acima de 40 anos, ausência de predileção por sexo ou raça, localização mais freqüente nas axilas, sendo que também há relatos no couro cabeludo, tórax, região frontal, braço, mão, dedo e lábio. Este tipo de tumor tem sido relatado como carcinoma apócrino, carcinoma de glândulas apócrinas, carcinoma apócrino ductopapilar, carcinoma apócrino cutâneo ou carcinoma apócrino cutâneo ductal<sup>1,3,5-7</sup>.

O presente trabalho tem por objetivo a apresentação de um caso de carcinoma apócrino na região de cabeça e pescoço, além da discussão de aspectos relacionados ao seu diagnóstico, tratamento e prognóstico.

---

## APRESENTAÇÃO DE CASO CLÍNICO

---

Paciente do sexo feminino, 51 anos, negra, apresentou-se ao Serviço de Otorrinolaringologia do Hospital Universitário Antônio Pedro da Universidade Federal Fluminense (HUAP/UFF) relatando a realização de exérese de cisto (*sic*) da glândula parótida esquerda, em outro serviço. A paciente portava a peça cirúrgica retirada, em fixador, que foi encaminhada ao Serviço de Anatomia Patológica, onde foi realizado o diagnóstico de carcinoma apócrino na glândula parótida com um dos limites cirúrgicos comprometidos. Procederam-se avaliações clínicas exaustivas e exames complementares para verificar a presença de tumor primário ou metástases. Uma tomografia computadorizada da região operada não mostrou lesão neoplásica ou linfadenopatia regional. Foram realizados exames ginecológicos para verificar a presença de neoplasia nas regiões mamária e anogenital, complementados por citopatologia genital, ultrassonografia das mamas e mamografia. A pesquisa de neoplasia cutânea também foi realizada. Em todos os exames não foram encontrados quaisquer sinais indicativos da presença de neoplasia. Foi então estabelecida a preservação da paciente. Oito meses após, surgiu uma lesão nodular (Figura 1), com 0,7 cm de diâmetro, avermelhada, não-

sangrante e pruriginosa na pele da região submandibular esquerda, distando 1,5cm da cicatriz cirúrgica. Após a retirada desta lesão, o exame anatomopatológico concluiu tratar-se de um carcinoma apócrino cutâneo, infiltrado até a derme profunda, com limites cirúrgicos livres. Seis semanas após, a paciente apresentou uma pequena tumoração na região parotídea esquerda (Figura 2). Foi realizada uma cirurgia para a retirada do tumor e linfonodos homolaterais. A biópsia transoperatória por congelação mostrou que a massa tumoral era compatível com carcinoma apócrino e que os limites cirúrgicos e os linfonodos regionais estavam livres, o que foi confirmado pelo exame anatomopatológico. A paciente foi indicada para acompanhamento e não apresentou novas alterações até um ano após este último procedimento.

As lesões da parótida e da pele da região submandibular apresentaram os seguintes aspectos histopatológicos dos tecidos neoplásicos: presença de neoplasia epitelial glandular infiltrativa (Figura 3), apresentando células poligonais ou arredondadas dispostas em arranjo glandular com tamanho e complexidade variáveis. Estas células possuíam citoplasma eosinofílico e granular, com núcleos grandes, vesiculares e com nucléolos proeminentes. Havia pleomorfismo celular e nuclear moderado e as mitoses eram pouco freqüentes. Evidenciou-se a presença de secreção por decapitação apical (Figura 4), característica de glândulas apócrinas, na maior parte das células tumorais. Também foram observadas: a) estruturas císticas de diâmetro variável, contendo material eosinofílico; b) células tumorais na luz glandular formando lençóis ou microcistos; c) diferenciação sebácea em células com citoplasma claro distribuídas aleatoriamente ou em agregados coesos; d) focos de comedo-necrose com calcificação; e e) invasão de vasos sanguíneos por células tumorais. O estroma apresentava-se fibroso denso com áreas de hemorragia, hialinização e focos de calcificação distrófica, além de focos de infiltrado linfoplasmocitário moderado. Adicionalmente, foi encontrada a presença de material corado pelo PAS com e sem diastase nas células tumorais e na luz das estruturas glandulares neoplásicas.

O diagnóstico final das lesões na parótida e na pele da região submandibular foi de carcinoma apócrino padrão adenóide cístico com áreas cribiformes, tendo como bases: os aspectos morfológicos e histoquímicos plenamente compatíveis com os padrões de carcinoma apócrino cutâneo e a ausência de outra neoplasia primária.

---

## DISCUSSÃO

---

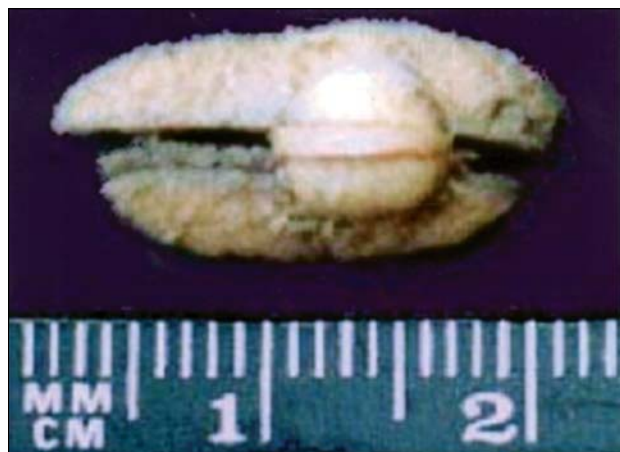Para o diagnóstico microscópico do carcinoma apócrino cutâneo, a presença inquestionável de secreção por decapitação apical numa neoplasia primária de pele é virtualmente específica para a diferenciação apócrina<sup>6</sup>.

Além do aspecto fundamental da diferenciação apócrina, os carcinomas apócrinos bem e moderadamente

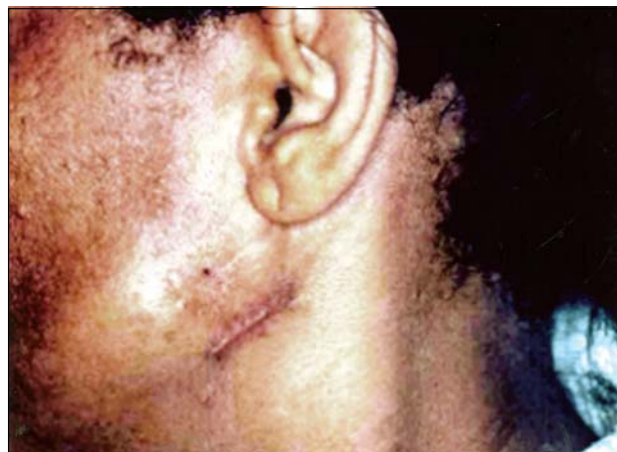diferenciados são neoplasias uni ou multinodulares que aparecem com conformação glandular, com estruturas acinares que variam em tamanho, arranjadas lado a lado ou em confluência. Algumas lesões contêm áreas papilares ou císticas. As margens são tipicamente circunscritas, mas normalmente não há cápsula, sendo que é possível se identificar focos de infiltração formando bandas ou cordões de células, com ou sem a formação de lúmen. As células neoplásicas tendem a ser uniformes dentro de um determinado tumor; elas são cubóides ou colunares e caracteristicamente contêm quantidades moderadas a abundantes de grânulos eosinofílicos citoplasmáticos. A atipia nuclear pode não ocorrer ou ser modesta em carcinomas apócrinos bem diferenciados, onde também não são frequentes figuras de mitose. Nucléolos proeminentes são comuns<sup>5</sup>.

Para complementar as informações sobre os achados morfológicos, podem ser verificados outros aspectos para o diagnóstico da origem apócrina do tumor: a presença de grânulos ferro-positivos nas células neoplásicas<sup>3</sup>; a presença de material PAS positivo resistente à diástase nas células tumorais e na luz<sup>5</sup>; e a imunomarcação positiva para dois ou três antígenos entre a proteína GCDFP-15 (*gross cystic disease fluid protein-15*), a lisozima e o CD-15<sup>4</sup>.

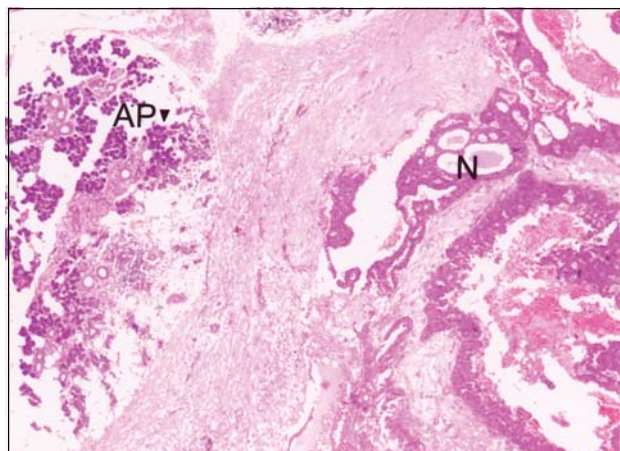
Para um tumor com diferenciação apócrina, localizado na parótida, podem ser consideradas as seguintes hipóteses para o diagnóstico diferencial: 1) metástase de carcinoma ductal de mama, devido à presença de diferenciação apócrina que pode ocorrer neste tumor, além do fato de a mama ser uma sede freqüente de tumor primário com situação anatômica infraclavicular gerando metástase para a parótida<sup>7,8</sup>; 2) metástase de carcinoma apócrino cutâneo, que possui



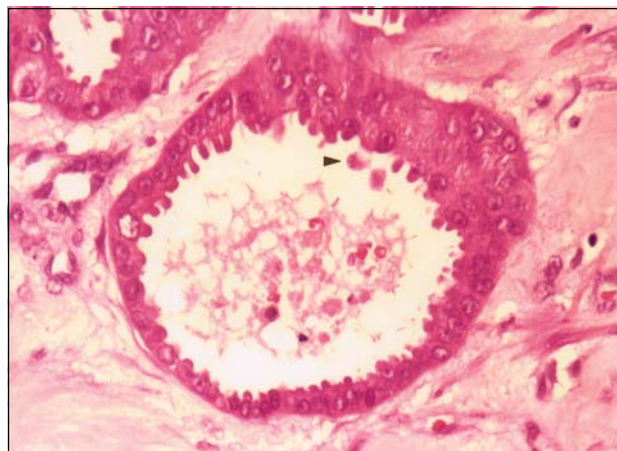
**Figura 1.** Aspecto do nódulo cutâneo retirado da derme na região submandibular (2ª lesão).



**Figura 2.** Pequena tumoração na região parotídea (3ª lesão). Também podem ser observadas as cicatrizes cirúrgicas das lesões anteriores.



**Figura 3.** Aspecto epitelial glandular infiltrativo da neoplasia (N). AP: ácinos parotídeos. (HE, objetiva 4X).



**Figura 4.** Seta: secreção por decapitação apical (HE, objetiva 40X).

marcante diferenciação apócrina<sup>5-7</sup>; 3) carcinoma ductal de glândula salivar; cujo aspecto básico possui algumas semelhanças, nas quais as células neoplásicas mostram citoplasma abundante, eosinofílico e granular, com núcleos aumentados e nucléolos proeminentes, podendo ocorrer arranjos micropapilares ou focos de comedo-necrose<sup>9,10</sup>; e 4) metástase de câncer renal, no qual as células neoplásicas também mostram citoplasma abundante, eosinofílico e granular, podendo ocorrer áreas com diferenciação papilar<sup>7,8</sup>.

Em nosso caso, os achados histopatológicos encontrados nas lesões da parótida e da pele da região submandibular foram compatíveis com o carcinoma apócrino cutâneo de forma extensiva nos materiais analisados. Assim sendo, há a possibilidade de que a lesão retirada da pele da região submandibular (segunda lesão) seja a neoplasia mais antiga, a qual poderia ter originado uma metástase para a parótida, aonde após a sua instalação teria crescido com maior velocidade e se manifestado antes da lesão primária. Com menor possibilidade, pode ter ocorrido o aparecimento do tumor primário na parótida, de onde uma metástase teria se desgarrado e se instalado na pele da região submandibular, talvez durante a retirada da primeira lesão. Por sua vez, a terceira lesão (da parótida) deve ter surgido como uma recidiva, o que é compatível com o achado histopatológico de limite cirúrgico comprometido na análise da peça trazida pela paciente quando procurou nosso serviço.

Em relação ao tratamento do carcinoma apócrino cutâneo, vários autores destacam que a excisão cirúrgica extensa com remoção completa da massa tumoral é a terapia padrão e que parece oferecer a melhor possibilidade de cura<sup>2,4,6,11</sup>. A radioterapia pode ser usada em caso de recorrência local ou envolvimento de linfonodo regional<sup>4,11</sup>. A quimioterapia sistêmica não tem provado ser efetiva no tratamento deste tipo de tumor, apesar de novos estudos estarem em andamento<sup>11,12</sup>.

Considerando-se o prognóstico, o carcinoma apócrino da pele normalmente é associado a uma evolução não-fatal da doença, mas recorrências locais e metástases para linfonodos regionais podem ocorrer anos após a primeira excisão<sup>3</sup>. Além disso, apenas lesões moderadamente ou pobremente diferenciadas produzem metástases ou levam o paciente a óbito<sup>7</sup>. Em 32 casos revisados por Katagiri e Ansai<sup>4</sup>, houve uma recorrência local em 11 casos, a produção de metástases para linfonodos em 17 casos e 4 casos

culminaram com o óbito do paciente devido à progressão da doença.

## CONSIDERAÇÕES FINAIS

No caso apresentado não pudemos definir com certeza qual a sede do tumor primário, se a lesão que afetou a glândula parótida, se a lesão na pele da região submandibular, ou outra desconhecida, pois ainda há a possibilidade de que estas lesões sejam metástases de um sítio primário ainda oculto. Mas com base nos aspectos histopatológicos compatíveis com o carcinoma apócrino cutâneo, consideramos que a lesão retirada da pele da região submandibular seja provavelmente a neoplasia primária.

## REFERÊNCIAS BIBLIOGRÁFICAS

1. Lever WF, Schaumburg-Lever G. *Histopathology of the skin*. 7th ed. Philadelphia: JB Lippincott; 1990.
2. Hayes MM, Maticic JP, Weir L. Apocrine carcinoma of the lip. *Oral Surg Oral Med Oral Pathol Oral Radiol Endod* 1996; 82(2): 193-9.
3. Paties C, Taccagni GL, Papotti M et al. Apocrine carcinoma of the skin. A clinicopathologic immunocytochemical and ultrastructural study. *Cancer* 1993; 71(2): 375-81.
4. Katagiri Y, Ansai S. Two cases of cutaneous apocrine ductal carcinoma of the axilla. Case report and review of the literature. *Dermatology* 1999; 199: 332-7.
5. Cooper PH. Carcinomas of sweat glands. *Pathol Annu* 1987; 22(pt1): 83-124.
6. Requena L, Kiryu H, Ackerman AB. *Neoplasms with apocrine differentiation*. Philadelphia: Lippincott-Raven; 1998.
7. Wick M, Swanson P. *Cutaneous adnexal tumors. A guide to pathologic diagnosis*. Chicago: ASCP Press; 1991.
8. Batsakis JG, Bautina E. Metastases to major salivary glands. *Ann Otol Rhinol Laryngol* 1990; 99(6 pt 1): 501-3.
9. Millanesi U, Faravelli A, De Bellis M et al. Salivary duct carcinoma of the parotid gland: a case report. *Acta Otorhinolaryngol Belg* 1999; 53(2): 125-8.
10. Wick M, Ockner DM, Mills SE et al. Homologous carcinomas of the breasts skin and salivary glands. A histologic and immunohistochemical comparison of ductal mammary carcinoma ductal sweat gland carcinoma and salivary duct carcinoma. *Am J Clin Pathol* 1998; 109(1): 75-84.
11. Chamberlain RS, Huber K, White JC et al. Apocrine gland carcinoma of the axilla: review of the literature and recommendations for treatment. *Am J Clin Oncol* 1999; 22(2): 131-5.
12. Morabito A, Bevilacqua P, Vitale S et al. Clinical management of a case of recurrent apocrine gland carcinoma of the scalp: efficacy of a chemotherapy schedule with methotrexate and bleomycin. *Tumori* 2000; 86(6): 472-4.