

## Análise histopatológica de produtos de adenotonsilectomia de janeiro de 2001 a maio de 2003

## Histopathologic analysis of the adenotonsilectomy specimens from January 2001 to May 2003

Alfredo R. Dell'Aringa<sup>1</sup>, Antônio J. C. Juarez<sup>2</sup>,  
Cinthia de Melo<sup>3</sup>, José C. Nardi<sup>4</sup>, Kazue Kobari<sup>5</sup>,  
Renato M. Perches Filho<sup>6</sup>

Palavras-chave: adenotonsilectomia, histopatológica.  
Key words: adenotonsilectomy, hispathologic.

### Resumo / Summary

**A**s tonsilas palatinas e faríngeas são agregados encapsulados incompletos de nódulos linfóides em contato direto com o epitélio de revestimento do trato aerodigestivo. Tipo de Estudo: Estudo retrospectivo baseado na revisão de prontuários dos pacientes submetidos a adenotonsilectomias no Hospital de Clínicas da Faculdade de Medicina de Marília durante o período de janeiro de 2001 a maio de 2003. Objetivo: Relatar o perfil dos pacientes e as principais alterações histopatológicas em 250 pacientes com hipertrofia de tonsilas palatinas e faríngea, infecções de repetição ou ambos. Material e Métodos: Análise histopatológica de 250 pacientes submetidos a adenotonsilectomia ou tonsilectomia entre adultos e crianças. Resultados: Dos 250 pacientes, 117 (46,8%) são do sexo feminino e 133 (53,2%) masculino. A idade média foi de 7,3 anos e variou de 2 a 34 anos. A principal indicação cirúrgica foi a concomitância de infecções de repetição e hipertrofia de tonsilas palatinas e faríngea, sendo que em 160 (64%) foram classificadas em 3+/4+. Em 205 (82%) pacientes foi encontrada hiperplasia linfóide ou linfóide folicular. 45 (18%) também apresentaram inflamação aguda supurativa focal. Dentre estes, 2 pacientes tiveram cistos de inclusão epidermóide, outros 2 com colônias de *Actinomyces* sp e 1 paciente com lesão compatível com Doença da Arranhadura de Gato. Discussão: Os dados apresentados neste trabalho nos mostram uma possível relação das tonsilites de repetição com as hipertrofias tonsilas palatinas e faríngea. Conclusão: O exame anatomopatológico de rotina das tonsilectomias apresenta uma relação custo/benefício negativa, no entanto, por problemas de ordem legal, ético, fica o médico sujeito à solicitação desse exame.

**T**he palatine and nasopharyngeal tonsils are lymphatic tissue of incomplete encapsulated I of the respiratory and digestive epithelium. Study Design: Retrospective clinic study based on the revision of patients records who underwent tonsillectomies and adenotonsillectomies at the Clinic Hospital of the Marília Medical University in Marília city between January 2001 to May 2003. Aim: To analyze patients profile and the main histopathologic changing in 250 patients with palatine and nasopharyngeal tonsil hypertrophy, recurrent infections or both. Material and Method: Histological review of 250 patients who underwent tonsillectomies and adenotonsillectomies among adults and children. Results: Of 250 subjects, 117 (46,8%) female and 133 (53,2%) male. The mean age was of 7,3 years and the variation was 2 to 34 years. The main surgical indication was the concomitant presence of recurrent infections and hypertrophy of nasopharyngeal and palatine tonsils, with 160 (64%) patients were classified in III to IV degree of Hypertrophy. In 205 (82%) patients the lymphatic hyperplastic or follicular were found; 45 (18%) we could see suppurative inflammation. Among these, 2 patients have had keratin cyst, 2 others with *Actinomyces* sp colony and 1 patient with compatible lesion with Cat-Scroth Disease. Discussion: The results presented on this study tell us a possible relation between recurrent tonsillitis and palatine tonsils hypertrophy. Conclusion: The routine histopathological study of adenotonsillectomy specimens present negative relation cost/benefit, although, because of legal, moral problems, doctors may ask for the exam.

<sup>1</sup> Doutor e Chefe da Disciplina de Otorrinolaringologia da Faculdade de Medicina de Marília.

<sup>2</sup> Médico Residente em Otorrinolaringologia.

<sup>3</sup> Médica Residente em Otorrinolaringologia.

<sup>4</sup> Mestre e Professor da Disciplina de Otorrinolaringologia.

<sup>5</sup> Professora da Disciplina de Otorrinolaringologia.

<sup>6</sup> Médico Residente em Otorrinolaringologia.

Disciplina de Otorrinolaringologia – Faculdade de Medicina de Marília – Av. Monte Carmelo 800 Fragata Marília SP 17519-030.  
Tel (0xx14) 421-1744 – E-mail: orl@famema.br

Artigo recebido em 05 de março de 2004. Artigo aceito em 20 de janeiro de 2005.

## INTRODUÇÃO

As tonsilas são agregados encapsulados incompletos de nódulos linfóides em contato direto com o epitélio de revestimento do trato aerodigestivo. Podem ser classificadas quanto à localização em: palatinas, lingual e faríngea. Têm importante papel na resposta imune por estarem no trajeto dos antígenos aspirados ou ingeridos<sup>1,2</sup>.

As tonsilas palatinas são massas pareadas e localizadas nas porções laterais do Anel Linfático de Waldeyer<sup>1</sup>. Estão cobertas por um epitélio pavimentoso estratificado não-queratinizado em continuidade com o tecido orofaríngeo, com aproximadamente 30 criptas profundas que se invaginam no parênquima, dentro do qual localizam-se nódulos linfóides com centros germinativos responsáveis pela produção de linfócitos B<sup>1,3</sup>. Além dos nódulos, restos de células epiteliais descamadas, linfócitos vivos e mortos e bactérias podem estar presentes nas criptas e na vigência de um quadro agudo de tonsilite, exsudato de origem inflamatória<sup>4</sup>. São revestidas por uma cápsula fibrosa e densa que as separam do tecido conjuntivo mais profundo<sup>1,2</sup>. Originam-se do 2º par de bolsas faríngeas, o endoderma dando origem ao epitélio de revestimento e o mesênquima ao tecido linfóide<sup>5</sup>.

A tonsila faríngea (tonsila de Luschka), única e localizada na porção pósterio-superior faríngea é formada por pregas longitudinais rasas, as dobras, com ductos de glândulas seromucosas, abrindo-se na base. Não possuem criptas e a cápsula é mais delgada e incompleta<sup>1</sup>. Dois tipos de epitélio a recobrem: pseudo-estratificado colunar ciliado com células caliciformes e epitélio estratificado pavimentoso não-queratinizado. Podem ocorrer de modo exclusivo ou combinado, sendo mais freqüentemente encontrados no modo combinado<sup>1,2,6</sup>. Originam-se de linfonodos agregados na parede da nasofaringe<sup>5</sup>.

As tonsilas linguais, situadas na base da língua, são numerosas e de pequeno diâmetro. São semelhantes às palatinas sem envolvimento por cápsulas<sup>1</sup>.

Durante a vida, principalmente as tonsilas palatinas e faríngeas podem sofrer modificações morfológicas, como aumento de volume total às custas de folículos linfóides do centro germinativo; ou modificações histopatológicas decorrentes de infecções de repetição, sendo estas algumas das indicações de tonsilectomia<sup>4,7</sup>.

Segundo Endo et al., é de consenso geral a análise histopatológica rotineira de tecidos removidos do corpo humano, embora otorrinolaringologistas não costumem solicitá-los<sup>8</sup>. Este ambulatório realiza, rotineiramente, a avaliação histopatológica dos produtos de adenoamigdalectomia. A principal alteração histológica encontrada é a hiperplasia linfóide, porém as tonsilas não são locais incomuns de neoplasias de cabeça e pescoço. Destas, 25% serão benignas, tais como papilomas escamosos, linfangiomas e cistos epidermóides. Entre as malignas, carcinomas de células escamosas, linfomas e outros carcinomas linfoepiteliais<sup>3</sup>.

O objetivo deste trabalho foi relatar o perfil dos pacientes e das principais alterações histopatológicas encontradas em 250 pacientes consecutivos do ambulatório de Otorrinolaringologia da Faculdade de Medicina de Marília, com hipertrofia de tonsilas palatinas e faríngea, infecções de repetição ou ambos. Ainda mais, analisar o resultado histopatológico encontrado, bem como sua utilidade e relação custo/benefício para seu uso rotineiro.

Neste trabalho, foram revisadas as avaliações histopatológicas de produtos de tonsilectomias e adenotonsilectomias de pacientes com diagnósticos de infecções de repetição e/ou hiperplasia obstrutiva de vias aerodigestivas no período de janeiro de 2001 a maio de 2003, bem como o custo destes exames. Por fim, foi feita uma análise da relação custo/benefício da utilização da avaliação histopatológica dos produtos de tonsilectomias como procedimento de rotina.

## METODOLOGIA

Trata-se de um estudo retrospectivo, baseado na análise de dados contidos em prontuários de 250 pacientes submetidos a tonsilectomias ou adenotonsilectomias durante o período de janeiro de 2001 a maio de 2003 no Hospital de Clínicas 2 da Faculdade de Medicina de Marília, Disciplina de Otorrinolaringologia.

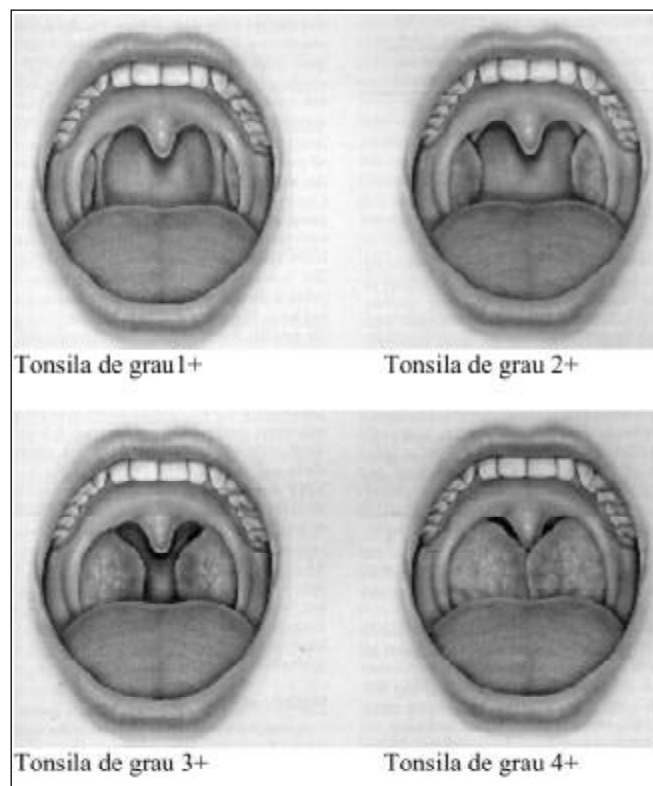


Figura 1. Esquema de graduação de hipertrofia de tonsilas palatinas proposto por L. Brodsky.

Os pacientes foram avaliados ambulatorialmente quanto à hipertrofia de tonsilas palatinas e faríngea e/ou tonsilites de repetição. As tonsilas palatinas foram classificadas de acordo com o esquema proposto por Brodsky, mostrado na Figura 1. Considerou-se como: 0 – tonsilas em sua loja não causando obstrução da via aérea; 1+ tonsilas levemente fora da fossa tonsilar com obstrução de uma área menor que 25% das vias aéreas; 2+ tonsilas obstruindo a via aérea entre 25% e 50%; 3+ tonsilas obstruem de 50% a 75% da via aérea; 4+ tonsilas obstruem mais de 75% da via aérea<sup>10</sup>.

Todos os pacientes foram submetidos à anestesia geral, realizando tonsilectomia mediante incisão arciforme no pilar anterior e dissecação peritonsilar. As tonsilas faríngeas fo-

ram curetadas com a cureta de Beckmann. Os pacientes foram submetidos aos procedimentos, tonsilectomia palatina e/ou faríngea, de acordo com indicações clínicas. Os produtos foram imediatamente colocados em vidros não-estéreis com formol a 10% e enviadas para estudo histopatológico no Departamento de Patologia da Faculdade de Medicina de Marília<sup>9</sup>.

O material foi mantido no formol por 24 horas e, após desidratação, foi emblocado em parafina sendo realizados cortes histológicos com espessura de 5mm, que foram corados por Hematoxilina-Eosina e analisados por microscopia óptica<sup>10</sup>. Os exames histopatológicos foram realizados pelos patologistas da Disciplina de Patologia, seguindo padrões de uniformidade.

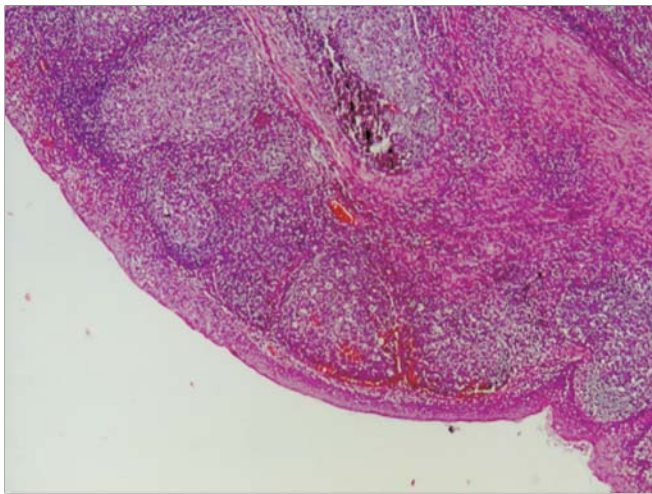


Figura 2. Anátomopatológico de tecido linfóide normal.

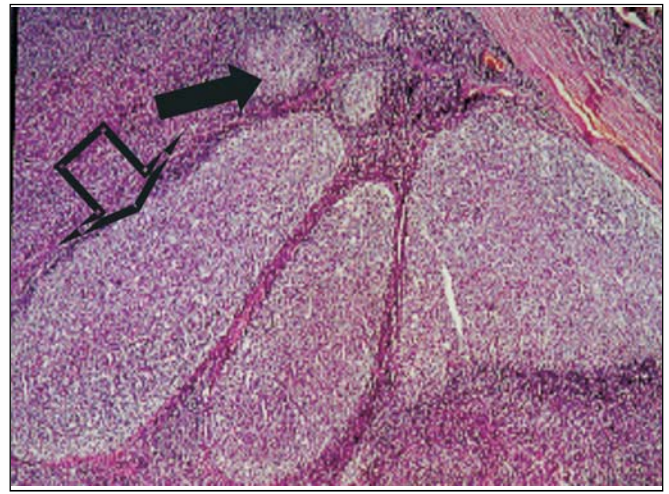


Figura 3. Hiperplasia linfóide folicular. Seta cheia foliculos normais e seta vazia foliculos hiperplasiados.

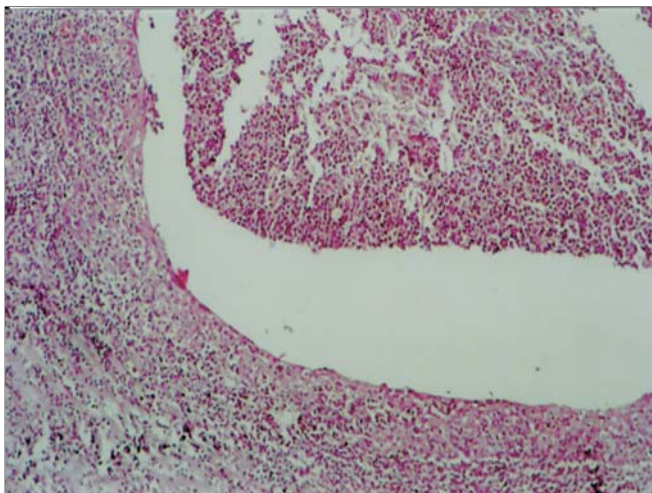


Figura 4. Hiperplasia linfóide folicular supurativa focal.

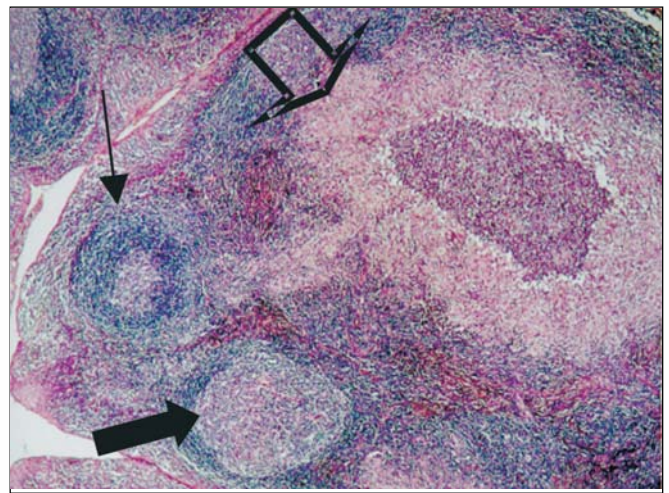


Figura 5. Lesão granulomatosa sugestiva de doença da arranhadura do gato. Seta cheia foliculo hiperplásico, seta vazia granuloma e seta fina foliculo normal.

---

## RESULTADOS

---

Neste estudo, foram revisados 250 prontuários de pacientes submetidos à tonsilectomia ou à adenotonsilectomia. Destes, 117 (46,8%) eram do sexo feminino e 133 (53,2%) do sexo masculino. A idade dos pacientes variou de 2 a 34 anos, com uma idade média de 7,3 anos. Os pacientes menores de 18 anos foram 236 (94,4%). Apenas 14 (5,6%) tinham idade entre 18 e 34 anos.

As cirurgias realizadas foram 205 (82%) adenotonsilectomias e 45 (18%) tonsilectomias. Foram indicadas, principalmente, por hipertrofia de tonsilas palatinas e faríngea e infecções de repetição 174 (69,6%) e, ainda, por infecções de repetição 12 (4,8%) ou hipertrofia isoladas 64 (25%). Para a avaliação da hipertrofia foram classificadas quanto ao tamanho em 4 grupos: grau I, II, III e IV, com os seguintes resultados: I (1+): 9(3,6%); II (2+): 45 (18%); III(3+): 160 (64%); IV(4+): 26 (10,4%). Outros 10 pacientes (4%) apresentaram assimetria de tonsila palatina, com predominância nas tonsilas de graus II(2+) e III(3+)<sup>11</sup>. Para avaliação das tonsilas faríngeas foram utilizados radiografia de cavum e/ou nasofibroscoopia, com indicação da cirurgia somente por hipertrofia em um destes exames.

Em relação aos exames anatomopatológicos de tonsilas palatinas e faríngeas, observaram-se 143 pacientes (57,2%) com hiperplasia linfóide, 62 pacientes (24,8%) com hiperplasia linfóide folicular e 45 (18%) com hiperplasia linfóide e inflamação aguda supurativa focal. Dentre estes 45 (18%) com inflamação aguda supurativa focal, 2 pacientes com cistos de inclusão epidermóide, outros 2 pacientes com pequenos grãos constituídos por colônias de *Actinomyces* sp dentro das criptas das tonsilas palatinas e 1 paciente com inflamação necrotizante supurativa e granulomatosa com pequeno abscesso repleto de neutrófilos envolvidos por reação inflamatória granulomatosa semelhante a lesão da Doença da Arranhadura do Gato ou Linfogranuloma Venéreo. Não se verificou nenhum caso de malignidade nos casos revisados.

---

## DISCUSSÃO

---

Dos 250 pacientes avaliados, observou-se discreta predominância do sexo masculino (53,2%) em relação ao sexo feminino (46,8%). A grande maioria de nossa população era constituída por pacientes pediátricos (94,4%) com quadro clínico de tonsilites de repetição associados a hipertrofia de tonsilas palatinas e faríngea (69,6%), dados compatíveis com os encontrados na literatura mundial<sup>3</sup> e que podem estar relacionados, visto que a colonização por microorganismos estimularia a proliferação de elementos linfóides<sup>12</sup>. Apenas 3,6% (9) dos pacientes apresentaram amídalas de grau I, porém com amigdalites de repetição.

Nas revisões de literatura realizadas encontramos lesão inflamatória das criptas nas tonsilas palatinas com valo-

res entre 10 e 37,66%<sup>4,13</sup> do total de pacientes e no presente estudo foram encontrados 18% de pacientes com hiperplasia linfóide folicular com lesão inflamatória aguda supurativa focal em suas criptas.

Apenas 2 pacientes (0,8%) apresentaram infecção por colônias de *Actinomyces* sp, com hipertrofia amigdaliana e lesão inflamatória das criptas nas tonsilas palatinas, sendo um número significativamente inferior ao relatado por Bhargava et al. em 2001 e Pransky et al. em 1991 que encontraram a sua presença em 28,5% dos pacientes com predomínio absoluto da hipertrofia das tonsilas palatinas e faríngea em relação às tonsilites<sup>14,15</sup>. Porém, nossos valores são semelhantes ao relatado por Sánchez et al. em 2000<sup>16</sup>. Este baixo índice encontrado é sugestivo de que a presença de *Actinomyces* pode não possuir relação com a hipertrofia das tonsilas palatinas e faríngea destes pacientes ou de que, devido ao *Actinomyces* ser um agente comum no tecido amigdaliano, este não ser pesquisado de rotina nas peças anatomopatológicas<sup>8</sup>.

A Doença da Arranhadura do Gato é caracterizada por uma linfadenite regional benigna em que cerca de 50% dos pacientes apresentam tumorações cervicais, que regridem, na maioria das vezes, sem complicações ou seqüelas<sup>17</sup>. O paciente deste estudo não apresentou linfadenite cervical nem outras queixas clínicas, evoluindo favoravelmente sem a necessidade de antibioticoterapia. A exérese cirúrgica foi realizada devido à obstrução de vias aéreas.

A análise patológica evidenciou a presença de 2 pacientes com cistos epidermóides. Estes são considerados neoplasias benignas, encontradas em pacientes com tonsilites de repetição. Nenhuma neoplasia maligna foi encontrada. Isto se deve, possivelmente, à pequena porcentagem de pacientes operados com faixa etária maior de 18 anos, o que diminui a incidência destas lesões.

O valor de cada peça anatomopatológica examinada foi de R\$13,89 em valores atuais com um custo aproximado de R\$42,00 por paciente submetido a tonsilectomia palatina e faríngea. As únicas alterações encontradas foram: presença de *Actinomyces* (0,8%), que tem na cirurgia tratamento curativo, segundo Sánchez<sup>11</sup>; e uma possível Doença da Arranhadura do Gato, já citada acima e não sendo encontrado sinais de malignidade em nenhuma das peças examinadas.

---

## CONCLUSÃO

---

Os dados acima nos fazem concluir que a hipertrofia das tonsilas palatinas e faríngea pode estar associada às tonsilites de repetição, como afirmam a maioria dos autores.

A classificação das hipertrofias de tonsilas palatinas, apesar de subjetiva, mostrou-se eficaz na graduação das hipertrofias, já que o resultado dos exames anatomopatológicos apresentou-se com hipertrofias linfóides em sua grande maioria (82% dos pacientes).

---

Não foi encontrada relação entre infiltrações de colônias de *Actinomyces* sp e hipertrofia de tonsilas palatinas nestes pacientes.

Como foi observado também por outros autores, acreditamos que o exame anatomopatológico de rotina das tonsilectomias, na faixa etária pediátrica, apresente uma relação custo/benefício negativa. No entanto, por problemas de ordem legal e ética, fica o médico sujeito à solicitação desse exame.

---

#### REFERÊNCIAS BIBLIOGRÁFICAS

---

1. Junqueira LC, Carneiro J. *Histologia Básica* 9ª ed. Rio de Janeiro: Guanabara Koogan; 1999. p. 242-3.
2. Dolci JEL et al. Análise histológica de 24 tonsilas faríngeas de pacientes submetidos à adenoidectomia ou à adenoamigdalectomia. *Rev Bras Otorrinolaringol* 2002; 68(5): 615-8.
3. Younis RT, Hesse SV, Anand VK. Evaluation of the utility and cost-effectiveness of obtaining histopathologic diagnosis on all routine tonsillectomy specimens. *Laryngoscope* 2001; 111(12): 2166-9.
4. Ferreira JB et al. Histopatologia de amídalas e adenóides de 154 pacientes operados. *Rev Port Otorrinolaringol* 2003; 41(1): 35-9.
5. Moore KL. *Embriologia Clínica*. 4ª ed. Rio de Janeiro: Guanabara Koogan; 1996. p. 259.
6. Freitas LPS. Epitélio especial da cripta amigdaliana. In: de Campos CAH, Costa HOOC. *Tratado de Otorrinolaringologia*. São Paulo: Roca; 2002. v. 3 c. 23 p. 219-21.
7. Bogliolo L. Patologia oral e otorrinolaringológica. In: *Patologia*. 5ª ed. Rio de Janeiro: Guanabara Koogan 1991; 1002-6.
8. Endo LH, Trevisan MAS, Horn LS. Actinomicose das amídalas palatinas valor do exame histopatológico de rotina. *Rev Bras Otorrinolaringol* 1981; 47(2): 122-6.
9. Coifman Herton, Trevisan Guilherme L. Procedimentos Cirúrgicos no Anel Linfático de Waldeyer. *Tratado de Otorrinolaringologia*. Volume 5 Técnicas Cirúrgicas. São Paulo; 2002: 321-8.
10. Behmer OA, Tolosa EMC, Freitas de Neto AG. *Manual de técnicas para histologia normal e patológica*. São Paulo: Edant; 1976. p. 239.
11. Brodsky L. Modern assessment of tonsils and adenoids. *Pediatr Clin N Am* 1989; 36: 1551-69.
12. Costa FN, Santos O, Weckx LLM, Pignatari SN. Estudo microbiológico do core e superfície das amídalas palatinas em crianças portadoras de faringoamigdalites de repetição e hipertrofia adenoamigdaliana. *Rev Bras Otorrinolaringol* 2003; 69(2): 181-4.
13. Ikram M, Khan MA, Ahmed M, Siddiqui T, Mian MY. The histopathology of routine tonsillectomy specimens: results of a study and review of literature. *Ear Nose Throat J* 2000; 79(11): 880-2.
14. Bhargava D et al. Tonsil actinomycosis: a clinicopathological study. *Acta Trop* 2001; 80(2): 163-8.
15. Pransky SM, Feldman JI, Kearns DB, Billman GF. Actinomyces in obstructive tonsillar hypertrophy and recurrent tonsillitis. *Arch Otolaryngol Head Neck Surg* 2000; 117(8): 883-5.
16. Sánchez Marin et al. Estudio histopatológico en plezas de amigdalectomia y adenoidectomia: análisis costo-beneficio. *An Otorrinolaringol Mex* 2000; 45(2): 6264.
17. Gomes et al. Doença da arranhadura do gato, diagnóstico diferencial das tumorações cervicais em pediatria. *Rev Bras Otorrinolaringol* 1991; 57(2): 76-80.