

Estudo comparativo de aspectos histológicos e imunohistoquímicos entre o colesteatoma espontâneo do meato acústico externo e o colesteatoma adquirido da orelha média

Comparative study of the histological and immunohistochemical aspects of the spontaneous cholesteatomas of the external ear canal and the acquired cholesteatoma of the middle ear

Fernando de Andrade Quintanilha Ribeiro¹, Celina Siqueira Barbosa Pereira², Renata de Almeida³

Palavras-chave: colesteatoma, meato acústico externo, orelha média, CK16, KI-67.

Key words: cholesteatoma, external ear canal, middle ear, CK16, KI-67.

Resumo / Summary

Objetivo: Neste trabalho foram avaliadas as características histológicas e imunohistoquímicas (Ki-67 e CK-16) do colesteatoma espontâneo do meato acústico externo comparando-as com as do colesteatoma adquirido da orelha média. Forma de estudo: Caso controle. Material e Método: Fragmentos de colesteatoma do meato acústico externo foram submetidos a estudo histológico e imunohistoquímico com o intuito de verificar a expressão da CK16 e do antígeno nuclear Ki-67 nas células de sua matriz, e os resultados foram comparados com os encontrados no colesteatoma adquirido da orelha média. Resultados: Os aspectos histológico e imunohistoquímico quanto à presença da CK16 e do antígeno nuclear Ki-67 na matriz do colesteatoma do meato acústico externo foram idênticos àqueles encontrados no colesteatoma adquirido da orelha média. Discussão: Acreditamos que a ocorrência do colesteatoma do meato acústico externo seja devido ao comportamento anormal de células com potencial hiperproliferativo no epitélio do meato. Este potencial estaria relacionado com a presença da CK16 em uma região onde estes marcadores não são usualmente encontrados. Esta característica hiperproliferativa do colesteatoma do meato fica patente pela presença do antígeno nuclear Ki-67 nas células suprabasais de sua epiderme. Possivelmente esta doença deve ser desencadeada pela interação desta citoqueratina (CK16) com citocinas presentes no tecido conjuntivo subepitelial inflamado, como a TGF- α . Conclusão: As características histológicas (presença de cones epiteliais) e histoquímicas (expressão da CK16 e do antígeno nuclear Ki-67) são idênticas no colesteatoma adquirido da orelha média e no colesteatoma espontâneo do meato acústico externo.

Aim: A comparative analysis between the histological and the immunohistochemical (Ki-67 and CK-16) characteristics of spontaneous cholesteatomas of the external ear canal and acquired cholesteatomas of the middle ear was carried out. Study design: Case-control. Material and Method: Fragments of external ear canal cholesteatomas were submitted to histological and immunohistochemical studies to evaluate the expression of CK-16 and of the nuclear antigen Ki-67 in the matrix cells. Results were compared to the same studies in acquired cholesteatomas of the middle ear. Results: Histological and immunohistochemical aspects studied were identical in both types of cholesteatomas studied. Discussion: This study suggests that cholesteatomas of the external ear canal are caused by an abnormal behavior of the cells of the epithelium of the external canal with hyperproliferative properties. This potential could be explained by the presence of CK-16 at a location where these markers are not usually found. The hyperproliferative characteristic of the external ear canal cholesteatoma is possible due to the presence of the K-67 nuclear antigen in the epidermal suprabasal cells. It is possible that the disease is caused by an interaction between CK-16 and the cytokines (TGF- α), which are present in the subepithelial connective tissue undergoing an inflammatory process. Conclusions: The histological (presence of epithelial cones) and immunohistochemical (expression of CK 16 and the nuclear antigen KI-67) characteristics of both the external ear canal and the acquired middle ear cholesteatomas are identical.

¹ Prof. Adjunto do Departamento de Otorrinolaringologia da Faculdade de Ciências Médicas da Santa Casa de São Paulo.

² Professora Assistente do Departamento de Morfologia da Faculdade de Ciências Médicas da Santa Casa de São Paulo.

³ Médica do Curso de Aperfeiçoamento do Departamento de O.R.L. da Faculdade de Ciências Médicas da Santa Casa de São Paulo.

Trabalho realizado nos Departamentos de O.R.L. e Morfologia da Faculdade de Ciências Médicas da Santa Casa de São Paulo.

Endereço para correspondência: Dr. Fernando de Andrade Quintanilha Ribeiro – Rua Itapeva 500 10 B- Bela Vista São Paulo 01332000.

E-mail: quinta@dialdata.com.br

Artigo recebido em 06 de julho de 2004. Artigo aceito em 01 de setembro de 2004.

INTRODUÇÃO

A epiderme do meato acústico externo, como a retroauricular, é comumente usada como controle nos estudos imunohistoquímicos do colesteatoma adquirido da orelha média. Sabe-se que, no epitélio do meato, o antígeno nuclear Ki-67 aparece apenas em poucas células da camada basal porém, no colesteatoma, a expressão deste antígeno é muito mais acentuada estendendo-se para as camadas suprabasais. Na pele do meato a citoqueratina 16 (CK16) está presente apenas nas regiões justatimpânicas, mas é observada, intensamente, em toda a matriz do colesteatoma da orelha média.

Quanto à citoqueratina 16 e o ki-67

Citoqueratinas são filamentos protéicos intracitoplasmáticos, da classe dos filamentos intermediários, que fazem parte do citoesqueleto das células epiteliais. Foram descritas vinte citoqueratinas diferentes, cada uma característica de um determinado tipo de epitélio¹. A citoqueratina 16 está presente em células epiteliais em estado de hiperproliferação, como na verruga vulgar, queratose actínica, psoríase, dermatite atópica, carcinoma verrucoso, carcinomas espinocelular e basocelular². Na pele normal esta citoqueratina está ausente, exceto nas áreas submetidas à pressão e atrito como a planta dos pés e a polpa digital do polegar, e nas células epiteliais dos folículos pilosos³.

O Ki-67 é um antígeno presente no núcleo de células em fase de multiplicação (fases G₁ tardia, S, G₂ e M do ciclo celular). Este antígeno pode ser demonstrado por meio de reações imunohistoquímicas, utilizando o anticorpo também denominado Ki-67, ou os anticorpos MIB1, MIB2 e MIB3, que são considerados equivalentes ao anticorpo Ki-67. Normalmente, estes anticorpos reagem com antígenos presentes no núcleo de células da camada basal do epitélio, que é a camada que tem capacidade proliferativa e origina os queratinócitos que migram, constituindo as outras camadas epidérmicas.^{4,5}

Quanto às características histológicas e imunohistoquímicas da epiderme do meato acústico externo

O meato acústico externo é revestido por epitélio escamoso estratificado queratinizado, com pêlos, glândulas sebáceas e glândulas sudoríparas modificadas (ceruminosas) em seu terço externo. O epitélio e uma pequena quantidade de tecido conjuntivo subepitelial repousam sobre arcabouço cartilaginoso e ósseo.

Alguns autores demonstraram a expressão da citoqueratina 16 em área específica da orelha externa: nas células epiteliais da porção inferior e justatimpânica do meato acústico externo e nas células epiteliais da parte tensa da membrana timpânica, próximas ao anel fibrocartilágineo³. Nas demais regiões do meato acústico externo, ela tem ex-

pressão semelhante àquela encontrada na pele normal, ou seja, nas células epiteliais dos folículos pilosos, presentes na parte mais externa do meato.

Em relação ao antígeno nuclear Ki-67, foi observada a sua presença em menos de 1% das células da camada basal do epitélio do meato acústico externo e da membrana timpânica⁶.

Quanto às características histológicas e imunohistoquímicas do colesteatoma da orelha média

O colesteatoma adquirido da orelha média é uma doença caracterizada pela presença de epitélio escamoso estratificado queratinizado no interior desta cavidade, normalmente revestida por epitélio pavimentoso simples, com áreas de epitélio pseudoestratificado cilíndrico ciliado e de epitélio cúbico simples. Esta afecção frequentemente está associada à descamação epitelial e infecção secundária, e cursa com erosão óssea, podendo evoluir para complicações intra e extra-cranianas. Histologicamente, o colesteatoma, com frequência, apresenta áreas de acantose e formação de cones epiteliais, onde as células da camada basal invaginam em direção à perimatriz inflamada.

Na matriz do colesteatoma foi demonstrada a presença da citoqueratina 16 nas camadas suprabasais do epitélio, característica de epitélio hiperproliferativo. A expressão do antígeno nuclear Ki-67 foi aproximadamente 2,3 vezes maior nas células basais da matriz do colesteatoma, quando comparada com a expressão deste antígeno no meato acústico externo⁷. Além disso, o antígeno também pôde ser observado nas células suprabasais, e, inclusive, nas mais apicais, sugerindo um estágio hiperproliferativo das células epiteliais⁸.

Quanto maior o grau de acantose e formação de cones epiteliais, maior a expressão da citoqueratina 16 e do antígeno nuclear Ki-67 nas células da matriz do colesteatoma adquirido da orelha média⁸. Esta associação é mais frequente quanto maior o grau de inflamação na perimatriz, sugerindo que a produção de mediadores inflamatórios no local (citocinas) acentue a produção dos queratinócitos⁹. Diversos autores já observaram a presença de grandes quantidades de TGF- ∞ nas células do colesteatoma. O TGF- ∞ é uma citocina que aumenta a transcrição do gene da citoqueratina 16, ativando a proliferação dos queratinócitos¹⁰. Além do TGF- ∞ , várias outras citocinas têm sido demonstradas em grandes quantidades no colesteatoma da orelha média, quando comparado à epiderme do meato acústico externo. Citocinas são proteínas produzidas pelas células que desencadeiam efeitos em outras células, próximas ou à distância, criando um efeito cascata, responsável pelo processo inflamatório. Podem originar vasodilatação, osteólise, migração celular e formação de tecido de granulação. Estudos recentes apontam para a interação entre as citocinas, presentes na perimatriz, e seus receptores, provavelmente presentes nas células da matriz do colesteatoma, interagindo na agressividade desta doença^{11,12}.

Quanto às características histológicas e imunohistoquímicas do colesteatoma do meato acústico externo

O colesteatoma do meato acústico externo é uma doença relativamente rara caracterizada pelo comportamento agressivo e infiltrativo da pele do meato acústico externo. Sua etiologia é controversa e tem sido descrita como provocada por estenose, traumática ou congênita, onde a descamação da pele retida, pressionada ou infectada poderia expandir o meato, rompendo a membrana timpânica e invadindo a caixa do tímpano e mastóide. Pode se apresentar mais circunscrita e ser relatada como osteíte necrosante (otite externa necrosante benigna)^{13,14}, sendo, neste caso, sua etiologia relacionada com a anatomia vascular peculiar do osso timpânico que, insatisfatória, poderia levar à necrose circunscrita da pele e do osso do meato. Ou ainda pode ser confundida com outras doenças como a queratose obliterante (*Keratosis obturans*)¹⁵. Na verdade consideramos o colesteatoma do meato acústico externo como o comportamento agressivo espontâneo de parte da pele do meato. Este comportamento pode levar à erosão do osso, podendo ser localizada (normalmente na região inferior do meato), ou difusa. A agressão pode ser circunscrita ao meato ou invadir a caixa do tímpano e mastóide. Vários trabalhos têm demonstrado casos com estas características¹⁶⁻¹⁸, mas poucos com estudo imuno-histoquímico desta pele¹⁹. Estes últimos trabalhos demonstram a presença da citocina TGF- \pm e do receptor do EGF nas camadas suprabasais da matriz do colesteatoma do meato, assim como células MIB1 positivas nas camadas basais e suprabasais, características de tecidos hiperproliferativos.

OBJETIVO

Realização de estudo histológico e imuno-histoquímico em fragmentos de colesteatoma espontâneo do meato acústico externo e a comparação dos resultados desses exames com os feitos em colesteatomas adquiridos da orelha média.

MATERIAL E MÉTODO

Material do exame foi obtido de paciente de 25 anos que apresentava episódios de otorreia desde a infância, agravados nos últimos anos. Nestes episódios anteriores relatou tratar a otorreia com lavagem e curativo. Há 1 ano o quadro se agravou na orelha direita, com otorreia constante e fétida, acompanhada de perda de audição. Ao exame físico apresentava descamação abundante do lado direito que ao ser retirada mostrava um meato alargado, com perfuração da parte flácida da membrana timpânica. A orelha esquerda apresentava retenção de descamação na porção inferior do meato, com membrana timpânica normal. Ao exame pela tomografia computadorizada apresentava na orelha direita, além do alargamento irregular do meato acústico externo (Figura 1), erosão da cadeia ossicular. O mesmo alargamen-

to irregular do meato era evidenciado na orelha esquerda, com caixa timpânica normal (Figura 2). A paciente foi submetida à mastoidectomia radical à direita pois apresentava, além de erosão do meato, migração de pele para a orelha média e mastóide. Posteriormente, foi operada da orelha esquerda onde se constatou erosão localizada na região de osso timpânico. Foi feito debridamento local com enxerto de pele retroauricular homóloga. O material foi encaminhado para exame.

O material retirado foi fixado em formol a 10% e processado pelas técnicas habituais com inclusão em parafina, sendo submetido a secções em micrótomato rotativo, obtendo-se cortes de 3 mm de espessura para os exames histológicos e imunohistoquímicos. Os cortes foram submetidos à coloração de hematoxilina-eosina para o estudo histológico. Cortes não-corados e em lâminas previamente imersas no adesivo organossilano foram submetidos à técnica imunohistoquímica através da imunoperoxidase em procedimento de 3 etapas, com amplificação pelo sistema avidina-biotina-peroxidase, sem tripsinização prévia. Os anticorpos monoclonais utilizados foram o anti-Ki-67 clone

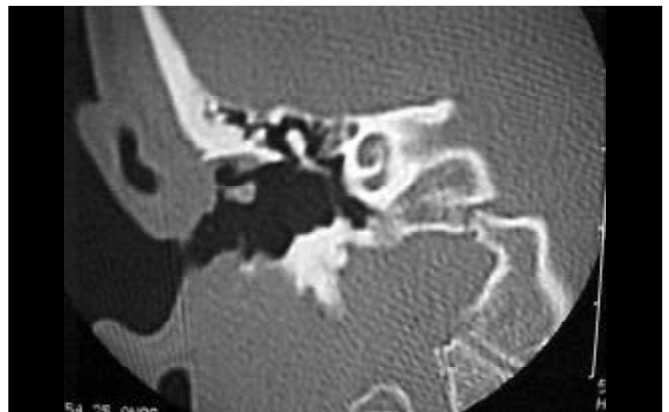


Figura 1. Estudo tomográfico da orelha direita onde se nota grande erosão difusa do meato acústico externo.

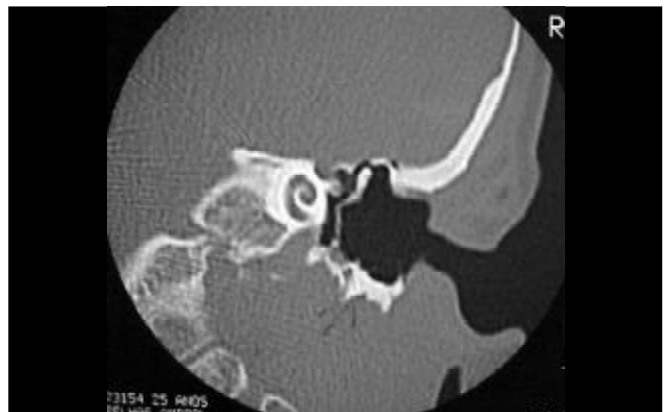

Figura 2. Estudo tomográfico da orelha esquerda onde também se nota grande erosão difusa do meato acústico externo.

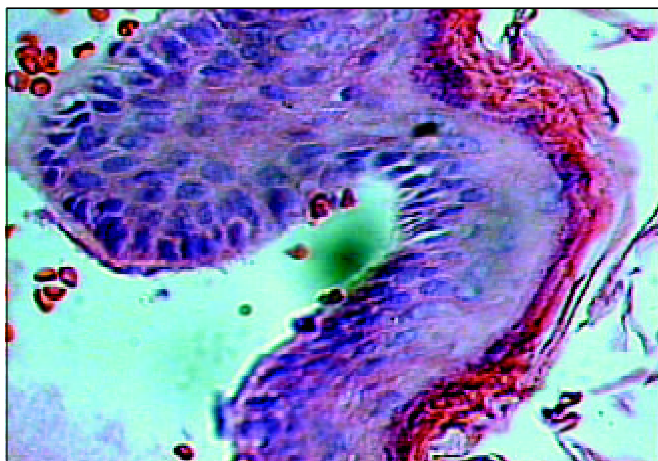


Figura 3. Epitélio de fragmento de colesteatoma de meato acústico externo, onde se evidencia hiperploriferação de camada basal formando cone epiteliai. A perimatriz não se encontra presente neste corte histológico. (HE X 600)

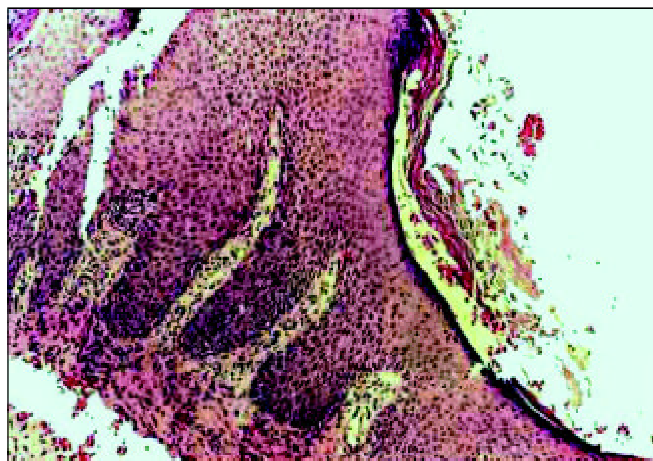


Figura 3a. Corte de fragmento de colesteatoma da orelha média mostrando matriz com intensa hiperplasia da camada basal, formando amplos cones epiteliai que invadem a perimatriz. Nota-se também acantose e lamelas de queratina. Na perimatriz há um denso infiltrado inflamatório linfo-histiocitário. (HE X 100).

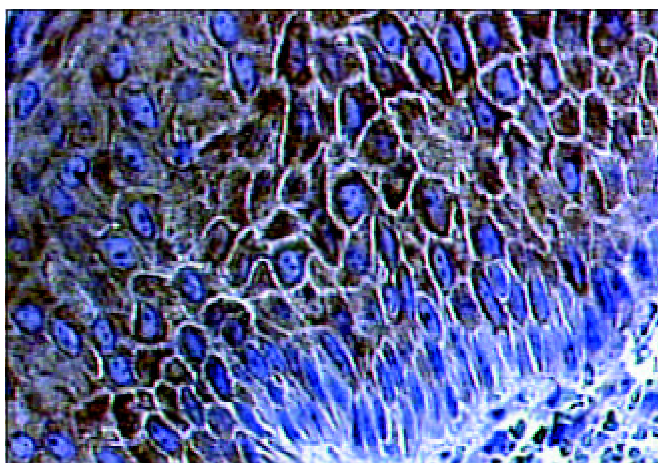


Figura 4. Reação do anticorpo anti-CK16 fortemente positiva nas camadas suprabasais do epitélio do colesteatoma do meato acústico externo. (IH X 400)

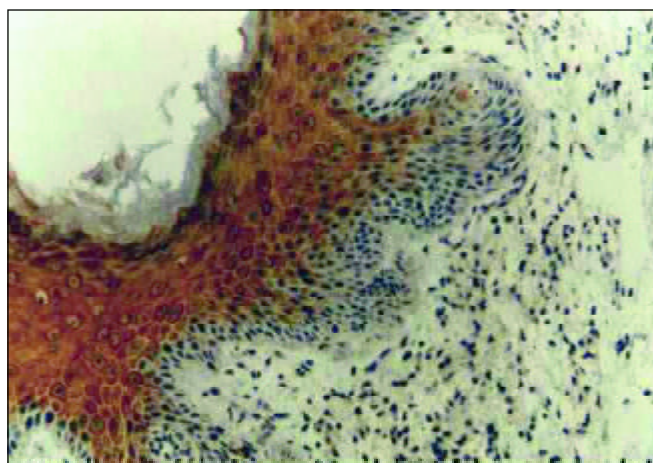


Figura 4a. Reação ao anticorpo anti-CK16 fortemente positiva nas camadas suprabasais da matriz de colesteatoma da orelha média. Nota-se acantose e hiperplasia da camada basal da matriz, formando amplos cones epiteliai que invadem a perimatriz. (IH X 200)

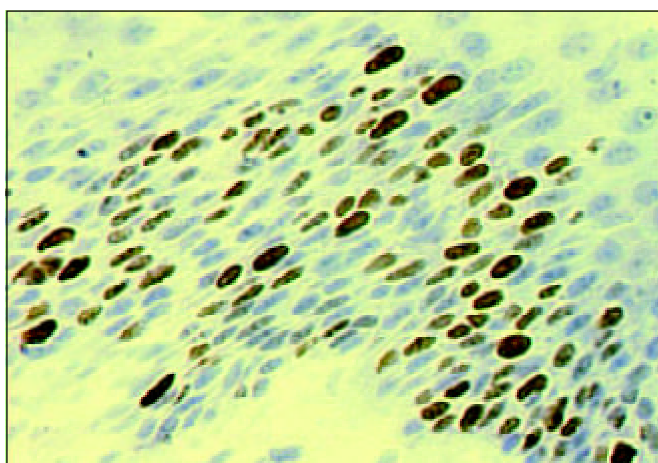


Figura 5. Reação ao antígeno KI-67 fortemente positiva nos núcleos das células da camada basal do epitélio do colesteatoma do meato acústico externo estendendo-se para a camada suprabasal. (IH X 600).

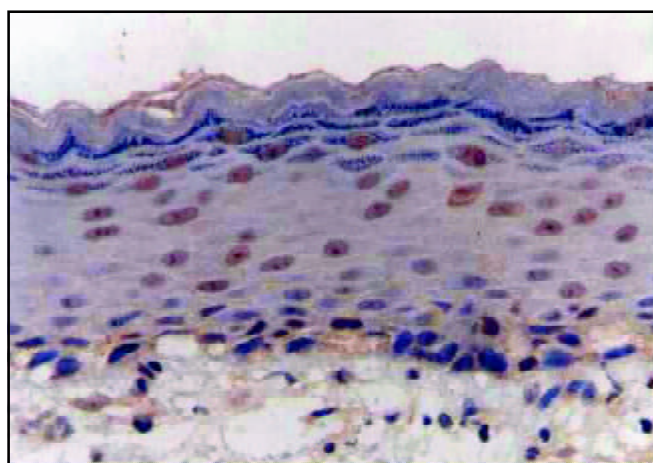


Figura 5a. Reação ao antígeno KI-67 intensamente positiva nos núcleos das células da camada basal do epitélio do colesteatoma da orelha média, estendendo-se para a camada suprabasal. (IH X 400)

Ki-S5 (Dako, Dinamarca) e keratin 16 (hyperproliferation-related keratin) Ab-1 clone LL025 (Neomarkers, EUA).

RESULTADOS

Os resultados histológicos e imuno-histoquímicos foram comparados com cortes prévios feitos em fragmentos de colesteatomas adquiridos da orelha média⁸.

Em relação ao estudo histológico, foi observada a presença de epitélio pavimentoso estratificado queratinizado, com áreas de acantose e hiperplasia da camada basal, formando cones epiteliais (Figura 3), semelhantes aos encontrados no colesteatoma adquirido da orelha média (Figura 3a).

Quanto aos achados imunohistoquímicos, o anticorpo anti-citoqueratina 16 reagiu fortemente com as células das camadas suprabasais da matriz do colesteatoma do meato acústico externo, do mesmo modo como o observado no colesteatoma da orelha média. (Figura 4, Figura 4a). Já em relação ao antígeno nuclear Ki-67, este foi demonstrado em quase todas as células basais da matriz, e também em várias células das camadas suprabasais, denotando aumento de proliferação dos queratinócitos, idêntico ao que ocorre no colesteatoma adquirido da orelha média (Figura 5, Figura 5a).

DISCUSSÃO

Classicamente, a maioria dos autores admite que a etiologia do colesteatoma do meato acústico externo pode advir de estenose adquirida (cirúrgica ou acidental), ou mesmo congênita, com retenção de descamação epitelial que, sob pressão ou infectada, causaria erosão do meato, perfuração da membrana e migração para a orelha média. Quando localizada, pode ser relatada como otite externa necrosante benigna e sua etiologia relacionada com as características vasculares deficitárias do osso timpânico. cremos que o verdadeiro colesteatoma do meato acústico externo, o espontâneo, apresenta características erosivas pela presença de fatores biomoleculares próprios, iguais aos do colesteatoma da orelha média. Assim, a epiderme do meato acústico externo, em condições normais, não expressa a citoqueratina 16, exceto na região inferior e justatimpânica, ou nas células epiteliais dos folículos pilosos. Em relação ao Ki-67, ele aparece em menos de 1% das células da camada basal desta região da orelha externa. Porém, o colesteatoma do meato acústico externo apresenta características imunohistoquímicas bem diversas daquelas apresentadas pela epiderme normal que recobre esta estrutura, e assemelha-se muito às características do colesteatoma adquirido da orelha média, ou seja, é constituído por um epitélio hiperproliferativo. Em relação à histologia, a presença de acantose, hiperplasia da camada basal e formação de cones epiteliais também demonstra a semelhança desta doença com o co-

lesteatoma da orelha média. Quanto à imuno-histoquímica, apresenta intensa expressão ao anticorpo anti-CK16 e Ki-67, típicas de epitélios hiperproliferativos, também idêntica à encontrada no colesteatoma da orelha média. cremos também que a otite externa necrosante benigna seja apenas um tipo mais localizado do colesteatoma do MAE. Possivelmente, este potencial hiperproliferativo seja desencadeado pela interação da citoqueratina 16 de suas células com citocinas presentes em reações inflamatórias sub-epiteliais, que funcionariam como um gatilho para que este comportamento fosse deflagrado. Novos estudos imunohistoquímicos devem ser realizados para diferenciar e classificar adequadamente todas as doenças da epiderme do meato acústico externo.

CONCLUSÃO

O epitélio do colesteatoma do meato acústico externo apresenta as mesmas características histológicas (cones epiteliais) e imunohistoquímicas que as do colesteatoma adquirido da orelha média, com a presença da CK16, e do antígeno nuclear Ki-67 nas camadas suprabasais, típicos de epitélios hiperproliferativos.

REFERÊNCIAS BIBLIOGRÁFICAS

1. Moll R, Franke WW, Schiller DL. The catalog of human cytokeratins: patterns of expression in normal epithelia, tumors and cultured cells. *Cell* 1982; 31: 11-24.
2. Weiss RA, Eichner R, Sun TT. Monoclonal antibody analysis of keratin expression in epidermal diseases: a 48- and 56- kDalton keratin as molecular markers for hyperproliferative keratinocytes. *J Cell Biol* 1984; 98: 1397-405.
3. Broekaert D & Boedts D. The proliferative capacity of keratinizing annular epithelium. *Acta Otolaryngol* 1993; 113: 345-8.
4. Gerdes J, Lemke H, Baisch H, Wacker H, Schwab U, Stein H. Cell cycle analysis of a cell proliferation-associated human nuclear antigen defined by the monoclonal antibody Ki-67. *J Immunol* 1984; 133: 1710-5.
5. Brown DC & Gatter KC. Monoclonal antibody Ki-67: its use in histopathology. *Histopathology* 1990;17: 489-503.
6. Ergün S, Zheng X, Carlsöö B. Antigen Expression of epithelial markers collagen IV and Ki-67 in middle ear cholesteatoma. An immunohistochemical study. *Acta Otolaryngol (Stockh)* 1994;114: 295-302.
7. Sudhoff H, Bujía J, Fisseler-Eckhoff A, Holly A, Schulz-Flake C, Hildmann H. Expression of a cell-cycle-associated nuclear antigen (MIB1) in cholesteatoma and auditory meatal skin. *Laryngoscope* 1995; 105: 1227-31.
8. Pereira SB, Almeida CIR, Vianna MR. Imunoexpressão da Citoqueratina 16 e do Antígeno Nuclear Ki-67 No Colesteatoma Adquirido da Orelha Média. *Revista Brasileira de Otorrinolaringologia* 2002; 68:453-60.
9. Mayot D, Béné MC, Perrin C, Faure GC. Restricted expression of Ki-67 in cholesteatoma epithelium. *Arch Otolaryngol Head Neck Surg* 1993; 119: 656-8.
10. Jiang CK, Magnaldo T, Ohtsuki M, Freedberg IM, Bernerd F, Blumenberg M. Epidermal growth factor and transforming growth factor α specifically induce the activation and hyperproliferation associated keratins 6 and 16. *Proc Natl Acad Sci* 1993; 90: 6786-90.

-
11. Yamamoto-Fukuda T, Aoki D, Hishikawa Y, Kobayashi T, Takahashi H, Koji T. Possible involvement of keratinocyte growth factor and its receptor in enhanced epithelial-cell proliferation and acquired recurrence of middle-ear cholesteatoma. *Lab Invest.* 2003 Jan; 83(1):123-36.
 12. Alves ALRibeiro FAQ. O papel das citocinas no colesteatoma adquirido da orelha média:revisão da literatura. *Revista Brasileira de O.R.L.* Aceito para publicação em 04/01/2004.(cód. Ident.:04.01x10.)
 13. Youngs R, Kwok P, Hawke M. Benign osteitis of the external auditory meatus. *J Otolaryngol* 1988 Oct; 17(6): 302-7.
 14. Kumar BN, Walsh RM, Sinha A, Courteney-Harris RG, Carlin WV. Benign necrotizing osteitis of the external auditory meatus. *J Laryngol Otol* 1997 Mar; 111(3):269-70.
 15. Persaud R, Chatrath P, Cheesman A. Atypical keratosis obturans. *J Laryngol Otol* 2003 Sep; 117(9): 725-7.
 16. Vrabec JT, Chaljub G. External canal cholesteatoma. *Am J Otol* 2000 Sep; 21(5): 608-14.
 17. Pachoal JR, Maunsell RC. Spontaneous cholesteatoma of the external auditory canal. *Rev Laryngol Otol Rhinol (Bord)* 2001; 122(4): 269-72.
 18. Naim R, Riedel F, Hormann K. Expression of vascular endothelial growth factor in external auditory canal cholesteatoma. *Int J Mol Med* 2003 May; 11(5): 555-8.
 19. Adamczyk M, Sudhoff H, Jahnke K. Immunohistochemical investigations on external auditory canal cholesteatomas. *Otol Neurotol* 2003 Sep; 24(5): 705-8.