

Laringectomia frontal anterior: Técnica de Tucker. Estudo retrospectivo

Anterior frontal laryngectomy: Tucker's Technique. A retrospective study

Giordania Gomes Campos¹, João Gustavo
Corrêa Reis², Luzia Abrão El Hadj²,
Marcelo Lodi de Araújo², Paulo Pires de Mello²,
Luiz Fernando Pires de Mello³

Palavras-chave: laringectomia parcial, técnica de
Tucker, laringectomia frontal anterior.
Key words: partial laryngectomy, Tucker's technique,
fronto anterior laryngectomy.

Resumo / Summary

O carcinoma epidermóide da laringe é a sexta neoplasia mais comum, sendo uma das neoplasias malignas mais frequentes na cabeça e pescoço, ocupando o segundo lugar imediatamente após o câncer da cavidade oral. **Forma de estudo:** Estudo clínico retrospectivo. **Material e método:** Entre os anos de 1991 e 2003, 24 pacientes portadores de lesões glóticas envolvendo a comissura anterior foram submetidos a laringectomia frontal anterior com epiglotoplastia descrita por Tucker e colaboradores no ano de 1979. **Resultado:** Nossos resultados confirmam aqueles encontrados em outras publicações. Não ocorreram mortes no pós-operatório e o seguimento foi relativamente simples. Todos os pacientes foram decanulizados e recuperaram um efetivo trato digestivo e aéreo. **Conclusão:** Nossos achados mostram que a laringectomia pela técnica de Tucker é uma cirurgia efetiva para o tratamento dos carcinomas glóticos que acometem a comissura anterior e a porção membranosa das cordas vocais com a motilidade preservada, pois tais lesões não devem ser tratadas pela ressecção endoscópica trans-oral ou por uma laringectomia fronto lateral.

Squamous cell carcinoma of the larynx is the sixth most common neoplasia, being the second neoplasia of the head and neck, after oral cancer. **Study design:** Retrospective clinical study chart review. **Material and method:** From 1991 to 2003, 24 patients whose glottic lesions involving anterior commissure were operated with a reconstructive anterior frontal laryngectomy with epiglotoplasty, such as described by Tucker et al in 1979. **Results:** Our functional results confirm those reported in the previous publications. There were no post-operative mortalities and follow-up was usually uncomplicated. All patients underwent decanulation and were able to eat by tract normal. **Conclusion:** Our findings show that partial laryngectomy by Tucker's technique is an effective surgical approach for glottic carcinoma at the anterior commissure and the membranous portion of both vocal cords; considering these lesions cannot be adequately managed with transoral endoscopic surgery resection or fronto lateral partial laryngectomy.

¹ Residente do Serviço de Broncoesofagologia e Cirurgia de Cabeça e Pescoço (CCP) do Hospital Geral de Bonsucesso (HGB) – Rio de Janeiro – RJ.

² Médicos do Serviço de Broncoesofagologia e CCP do HGB.

³ Chefe do Serviço de Broncoesofagologia e CCP do HGB.

Trabalho realizado no Serviço de Broncoesofagologia e Cirurgia de Cabeça e Pescoço do Hospital Geral de Bonsucesso – Rio de Janeiro – RJ.

Endereço para Correspondência: A/C Dr^ª Giordania Gomes Campos – Rua José Hígino, nº 30 Tijuca Rio de Janeiro RJ 20520-200

Tel (0xx21) 9241-2246 – E-mail: giordaniagc@ig.com.br

Artigo recebido em 03 de setembro de 2003. Artigo aceito em 05 de fevereiro de 2004.

INTRODUÇÃO

O tratamento do câncer da laringe tem sofrido mudanças importantes nos últimos vinte anos, devido tanto à melhoria das técnicas cirúrgicas, como também um melhor entendimento da disseminação tumoral. A laringectomia total que leva a uma perda irreversível da função vocal pode ser substituída, em alguns casos, por técnicas mais conservadoras que preservem a fonação. Apesar desta vantagem, disfagia e aspiração são complicações freqüentes no pós-operatório das laringectomias parciais. Dentre as técnicas conservadoras utilizadas, a laringectomia frontal anterior pela Técnica de Tucker utilizada como opção terapêutica dos tumores glóticos que acometem a porção membranosa das pregas vocais e a comissura anterior pode prejudicar a função esfinteriana laríngea principalmente no pós-operatório imediato, sendo a deglutição geralmente restabelecida entre terceira e quarta semana de pós-operatório.

A laringectomia frontal anterior foi descrita por Sedlacek-Kambic-Tucker¹ e retomada por Pech na França. Esta técnica permite a exérese da totalidade do plano glótico membranoso desde que preserve uma das cartilagens aritenóides. Sua reconstrução é inspirada nos trabalhos de Freche (1964) e Bouche (1966)² que leva a um rebaixamento da epiglote no plano frontal. Os casos em que a lesão tumoral contorna a comissura anterior e atinge as pregas vocais bilateralmente (“lesão em ferradura”) sem comprometimento da motilidade constituem a indicação típica desta intervenção.

Nos últimos anos, a irradiação de alta freqüência tem adquirido um lugar de destaque pela segurança dos resultados funcionais e oncológicos^{3,4}. Paralelamente, o aprimoramento das técnicas e um maior rigor das indicações têm dado à cirurgia funcional da laringe uma situação totalmente competitiva dentro do arsenal terapêutico do cirurgião de cabeça e pescoço e otorrinolaringologistas. Sendo assim, a cirurgia aberta e a radioterapia externa são estratégias fundamentais no tratamento do carcinoma epidermóide da laringe⁵. Além disso, as indicações ainda não assumem caráter consensual dada à falta de estudos aleatórios que comparem a eficácia destes dois tratamentos⁶. De modo geral, as indicações de radioterapia ou cirurgia equilibram-se para os tumores classificados com T1 e T2, entretanto, a maioria dos tumores T3 e T4 requerem terapêutica multimodal, geralmente cirurgia mais radioterapia adjuvante⁷. Por outro lado, alguns fatores podem ter influência relativa na escolha terapêutica, como a idade dos pacientes, uso profissional da voz, tabagismo e etilismo incontroláveis e alguns fatores sócio-econômicos que possam exigir soluções de curta duração. Obviamente, o objetivo é a cura do câncer com mínimo de disfunção, com o máximo de qualidade de vida após o tratamento e com o máximo de possibilidade de cura⁵. Quanto aos tumores em fase inicial (T1 e T2), já existe um senso comum segundo o qual a retirada parcial de determi-

nados compartimentos da laringe é compatível com a cura e com resultados funcionais adequados⁸.

Desde 1991, tradicionalmente a Clínica de Broncoesofagologia e Cirurgia de Cabeça e Pescoço do HGB – RJ tem utilizado a radioterapia e/ou a cirurgia no tratamento do câncer glótico, com predomínio das indicações cirúrgicas. Baseado nesta experiência, nos propusemos à análise de nossos resultados relativos ao controle oncológico de 24 pacientes portadores de carcinoma glótico tratados pela laringectomia frontal anterior descrita por Tucker, comparando-os à literatura mundial.

MATERIAIS E MÉTODOS

No período de 1991 a 2003, 24 pacientes com tumores glóticos em estádios iniciais da doença foram submetidos a laringectomia frontal anterior e tiveram uma análise retrospectiva de seus prontuários (Gráfico 1). Foram analisadas as características epidemiológicas: sexo, idade, tabagismo/etilismo, tipo histológico, localização do tumor, comprometimento das margens à congelação, recidivas, tempo de traqueostomia, complicações no pós-operatório, tratamento adjuvante com quimioterapia (Qt) ou radioterapia (Rxt) e o follow-up destes pacientes.

Em todos os casos analisados a queixa principal foi de disфонia progressiva. Os pacientes foram inicialmente examinados por laringoscopia indireta, sendo então indicada a biópsia. Realizada sob anestesia tópica e sedação com subsequente análise da extensão tumoral as regiões supra e infraglóticas. Uma vez confirmada a suspeita diagnóstica, foi indicada a laringectomia frontal anterior (LFA) a todos os pacientes.

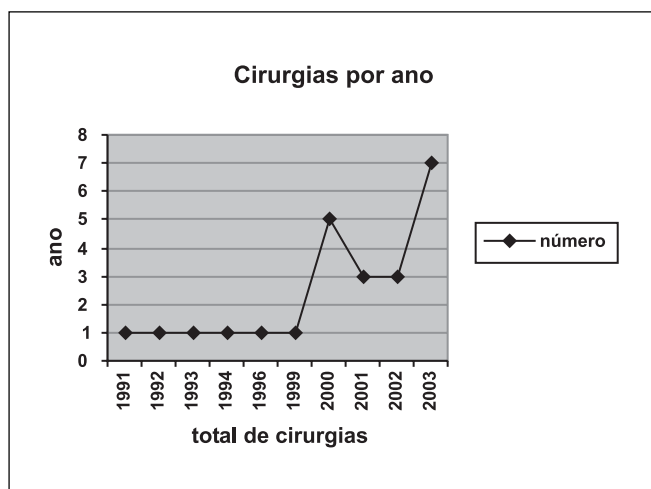


Gráfico 1. Número de cirurgias realizadas por ano

Uma radiografia do tórax, como também uma análise de comorbidades associadas, foi realizada via de regra em todos os pacientes anteriormente à decisão cirúrgica.

Descrição da Técnica Cirúrgica

Inicialmente é realizada uma laringoscopia direta para confirmação exata da lesão, segue-se a intubação orotraqueal sob anestesia geral e, então, é realizada a traqueotomia ao nível do 2º e 3º anéis traqueais. A seguir, é feita incisão cervical transversa ao nível da membrana cricotireóidea com descolamento do retalho miocutâneo, que pode variar em incisão tipo colar. A musculatura pré-laríngea é afastada e a laringe esquelotonizada. Segue-se a dissecação do pericôndrio externo de ambas as asas da cartilagem tireóidea com exposição dos grandes cornos. A cartilagem tireóidea é verticalmente seccionada (=Tirotomia) na união do terço externo com os dois terços internos em ambos os lados. Faz-se a

abertura da laringe através de uma incisão horizontal ao nível da membrana cricotireóidea e uma incisão perpendicular a esta até a base da membrana tireóidea, passando pela tirotomia do lado menos acometido pela lesão tumoral. A seguir, a base da membrana tireohióidea é aberta horizontalmente com exposição completa da lesão que é totalmente removida (cordas vocais, falsa cordas e comissura anterior) (Figura 3) com margens macroscópicas de segurança. Segue-se à liberação da face lingual da epiglote por dissecação dos ligamentos glossoepiglóticos mediais e laterais com rebaixamento da epiglote no plano frontal que é suturada às margens do leito cirúrgico com vicryl 3.0 inferiormente à membrana cricotireo-hióidea e lateralmente ao terço externo das asas da cartilagem tireóide restantes (Figura 4). Um reforço da sutura é realizado, utilizando-se o pericôndrio externo da cartilagem tireóidea. É colocado dreno de Penrose nº 1, fechamento por planos, colocação de cânula me-

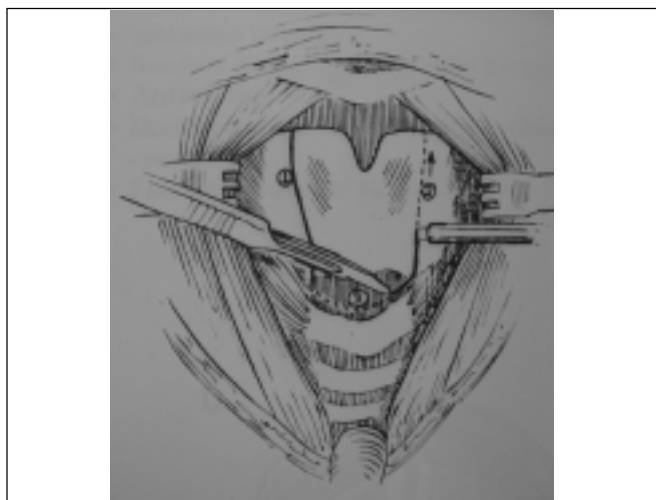


Figura 1. Tirotomia



Figura 2. Carcinoma da comissura anterior

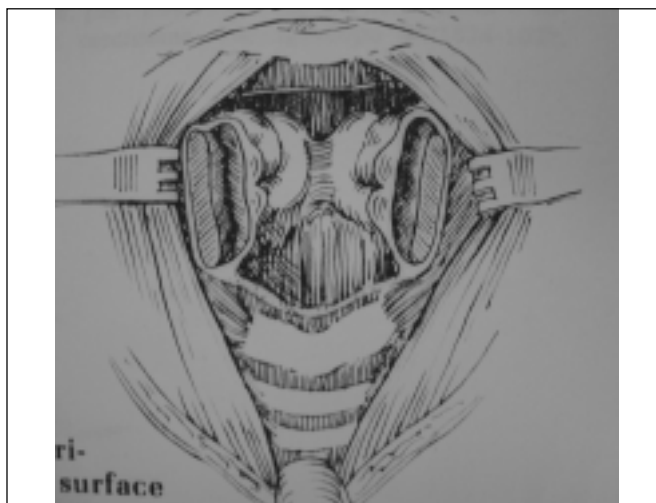


Figura 3. Ressecção lateral subpericondrial da cartilagem tireóidea

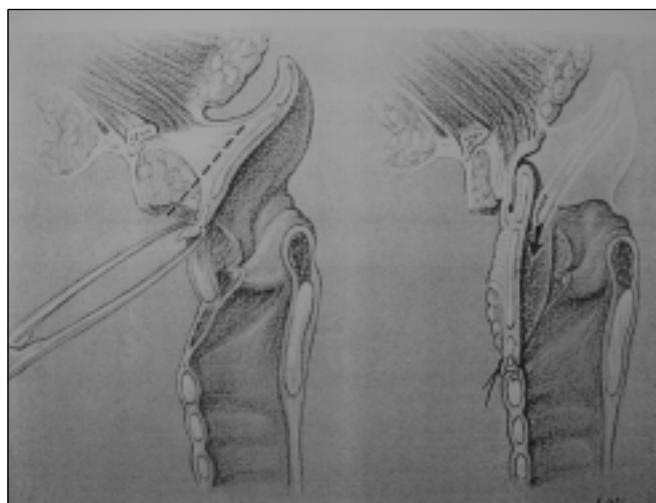


Figura 4. Vista lateral da epiglotoplastia

tática e curativo externos. (Figuras 5: Lar fr ant 1 a 12 e Peças cir Fr ant 1 e 2)

RESULTADOS

No que se refere às características epidemiológicas, 21 pacientes eram do sexo masculino (87,5%) e 3 do sexo feminino (12,5%) (Gráfico 2). A faixa etária variou de 31 a 65 anos com uma média de 55,8 anos e 23 dos pacientes possuíam idade acima dos 45 anos. Dos 24 pacientes analisados, 21 eram tabagistas, 2 não tabagistas, 15 etilistas, 6 não etilistas e, ainda 1 paciente que não relatou tabagismo e 2 que não relataram etilismo (Tabela 1).

Nenhum paciente morreu no decurso do pós-operatório (PO). Nove dos nossos pacientes apresentaram aspiração, principalmente para líquidos. Outras complicações no PO foram: sangramento pelo traqueostoma – 2 pacientes,

enfisema subcutâneo – 1 paciente, infecção do traqueostoma – 2 pacientes; porém, a grande maioria não apresentou nenhuma intercorrência.

Apenas 3 pacientes foram decanulizados tardiamente por volta do 2º mês de PO, porém a grande maioria sofreu decanulação por volta da 3ª e 4ª semanas de PO. Em geral, esta foi realizada após uma boa alimentação oral estabelecida (Tabela 2).

Apenas 1 de nossos pacientes apresentou um 2º tumor primário 10 anos após a LFA, tendo então realizada um laringectomia total e submetida a radioterapia; encontrando-se atualmente viva e livre de doença. Dois pacientes não mantiveram acompanhamento ambulatorial. Um paciente manteve acompanhamento livre de doença por apenas os 5 primeiros anos após a LFA. Os demais 20 pacientes encontram-se vivos e livres de doença, com sobrevivência de até 10 anos comprovada.

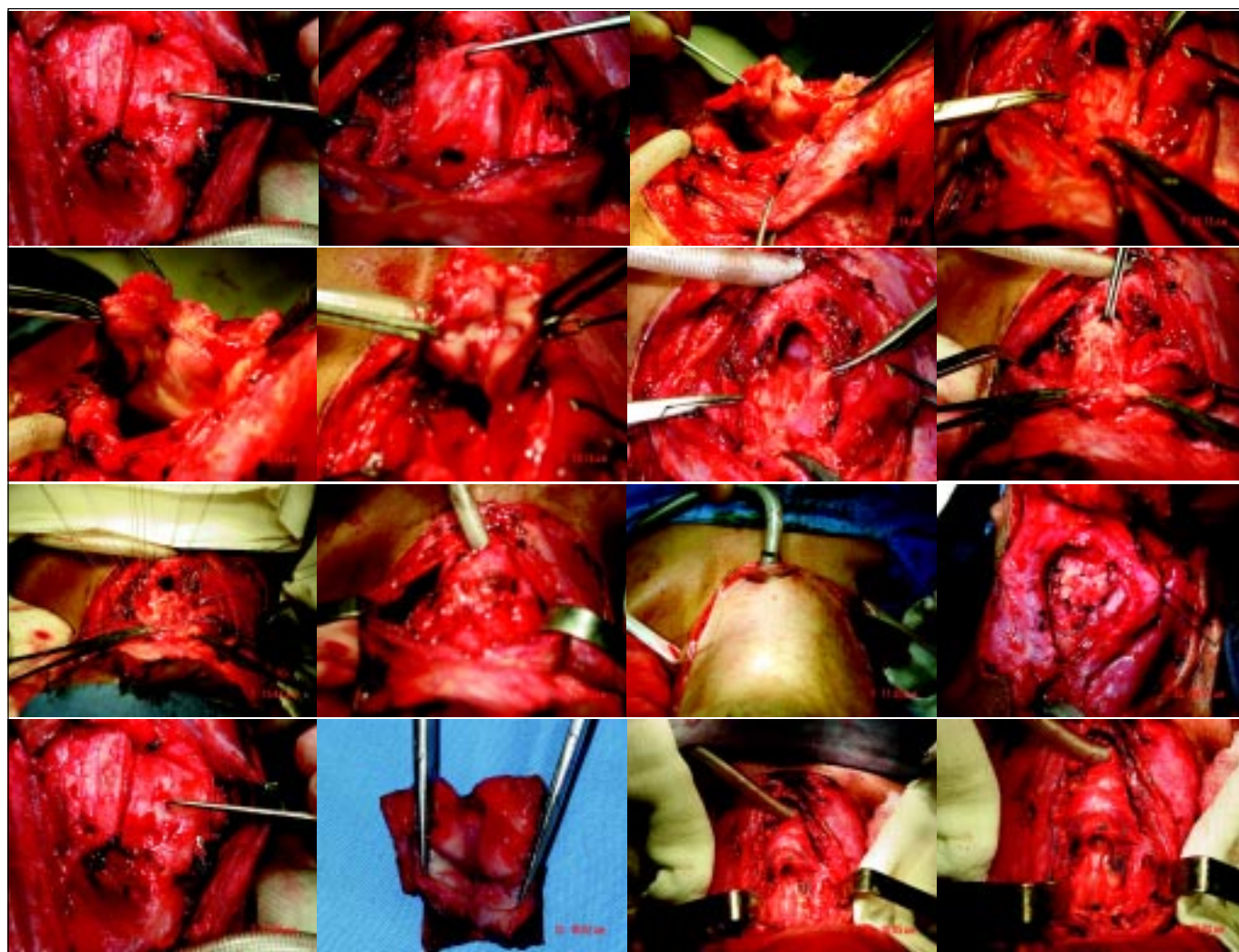


Figura 5. Passos da cirurgia

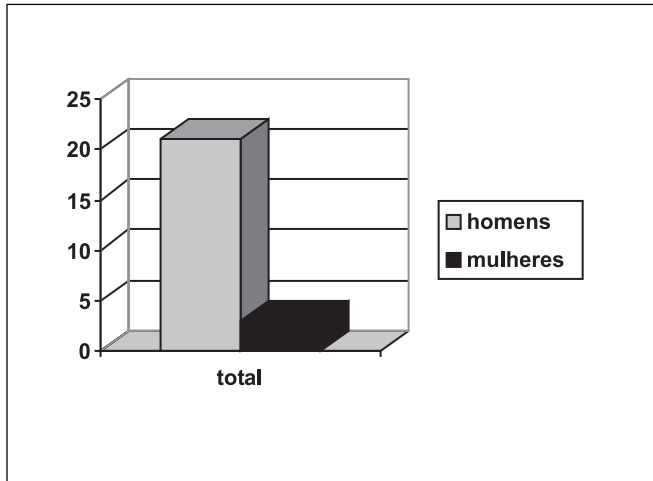


Gráfico 2. Número de cirurgias realizadas

Tabela 1. Perfil epidemiológico dos pacientes

		N	%
Idade (anos)	>45	23	97,6
	<45	1	2,4
Sexo	Masc.	21	87,5
	Fem.	3	12,5
Tabagismo	+	21	87,5
	-	2	4,8
Etilismo	+	15	62,5
	-	6	25

Tabela 2. Tempo de decanulação

Nº de dias	Decanulação
20-30	4
30	17
60	3

A grande maioria apresentava carcinoma epidermóide 22 pacientes nos estádios T1b e T2 (95,2%) e apenas 2 carcinomas *in situ* (4,8%).

Todas as peças cirúrgicas foram submetidas à congelação intra-operatória. Apenas em 1 paciente apresentou as margens de ressecção comprometidas e, neste, a radioterapia coadjuvante foi realizada.

DISCUSSÃO

Efetivamente, o problema básico dos tumores que acometem a comissura anterior é a dificuldade de separar as bandas ventriculares intralaringeas e as pregas vocais do arcabouço cartilágneo, dado que a este nível o pericôndrio interno está substituído pela inserção dos tendões de Broyles; daí um maior perigo de invasão tumoral cartilaginosa⁹.

A laringectomia frontal anterior descrita por Tucker é uma técnica cirúrgica apropriada para tumores limitados à região glótica que acometem a porção membranosa das cordas vocais e comissura anterior. Sua execução é justificada pelos resultados funcionais satisfatórios.

Na análise em questão, 2 dos nossos pacientes eram portadores de carcinoma *in situ*, porém na revisão minuciosa de seus prontuários, observamos em ambos os casos que a lesão envolvia os terços anteriores de ambas as pregas vocais e a comissura anterior. Além disso, um dos pacientes era portador de neoplasia intraepitelial com atipias e o outro com lesão estendendo-se à subglote em torno de 3mm. Dessa forma, tiveram a ressecção endoscópica contra-indicada baseada nos princípios do envolvimento da comissura anterior e extensão à subglote que são contra indicações relativas para o procedimento.

A avaliação vocal nos pacientes submetidos a este tipo de ressecção tumoral é descrita na literatura como de má qualidade.¹⁰

Segundo Y. Mallet (2001)², as indicações da epiglotoplastia são:

- carcinomas da corda vocal verdadeira sem invasão profunda e com mobilidade preservada.
- Carcinomas da corda vocal verdadeira com displasia importante da corda contralateral.
- Carcinoma glótico bilateral com ou sem extensão superficial à comissura anterior.

As contra-indicações são:

- Imobilidade da corda vocal. Alguns autores aceitam sua execução desde que não haja invasão da aritenóide.^{11,12}
- Extensão tumoral subglótica maior que 5mm.
- Extensão à supra-glote.
- Doença pulmonar crônica severa.
- Cardiopatias graves que contra-indiquem uma anestesia geral.

De acordo com a descrição clássica de Tucker¹¹ e outros cirurgiões¹³, aceitamos pequenas invasões do peçolo da epiglote, desde que esta seja passível de remoção durante a cirurgia e não comprometa a epiglotoplastia.

O controle local dos tumores glóticos nos estádios iniciais é claramente o mais importante fator prognóstico, uma vez que metástases regionais e à distância são raramente observadas na ausência de recidiva local para esses pacientes.⁵

Tucker defende uma incisão cervical baixa¹⁴, de modo que a mesma seja prolongada para um possível esvaziamento cervical.

A LFA permite a remoção de lesões glóticas (T1b e T2) com a reconstrução do defeito cirúrgico pela epiglotoplastia. Seus resultados funcionais e oncológicos são satisfatórios e justificados.

As justificativas funcionais baseiam-se por ser uma cirurgia sem prejuízo à via respiratória com rápida decanulização. Na fonação, a aritenóide conserva seu mecanismo de bascula. Durante a respiração, o espaço glótico aumenta transversalmente, ocorrendo, também, preservação do movimento esfinteriano. A preservação do terço posterior da cartilagem tireóidea mantém íntegra a inserção dos músculos constritores, o que facilita a elevação da laringe e seus movimentos durante a deglutição, assim como a preservação do anel cricóide impede as estenoses.

As atuais justificativas anatômicas baseiam-se na disseminação dos tumores glóticos que ocorre anteriormente via comissura anterior, a esse nível pode se estender a corda contralateral. Lateralmente, a disseminação pode ocorrer via cartilagem tireóidea em contato com o músculo vocal e via membrana cricotireóidea e, inferiormente via cone elástico.

A segurança desta cirurgia compensa a necessidade de uma canulização de 3 a 4 semanas em média.

Não obstante, uma criteriosa avaliação pré-operatória é imperiosa para uma precisa indicação cirúrgica, como também a análise do perfil social do paciente, uma vez que tais fatores podem influenciar nas taxas de controle da doença a longo prazo.

COMENTÁRIOS FINAIS

A LFA é uma cirurgia funcionalmente viável, porém com indicações precisas e limitadas, dirigindo-se idealmente aos tumores glóticos que envolvem a comissura anterior e a porção membranosa das pregas vocais, lesões estas que não devem alterar a motilidade das cordas vocais.

Os bons resultados funcionais e oncológicos são motivantes para uma maior aplicação desta técnica cirúrgica.

REFERÊNCIAS BIBLIOGRÁFICAS

1. Namysłowski G, Misiolek M, Czecior E, Michalewski W. Sedlacek-Kambic-Tucker reconstruction after partial laryngectomy (preliminary report). *Otolaryngol Pol* 1995; 49 Suppl. (20)214-8.
2. Mallet Y, Chevalier D, Darras JA, Wiel E, Desautly A. Near total laryngectomy with epiglottic reconstruction. Our experience of 65 cases. *Eur Arch Otorhinolaryngol*; 2001 Nov 258(9):488-91.
3. Shah JP, Karnell LH, Hoffman HT et al. Patterns of care cancer of larynx in the United States. *Arch Otolaryngol Head and Neck Surg* 1997;(123)475-83.
4. O'Sullivan B, Mackillop W, Gilbert R et al. Controversies in the management of laryngeal cancer: results of an international survey of patients of care. *Radiother Oncol* 1994;(31)23-32.
5. Curioni OA, Carvalho MB, Sobrinho JA, Rapaport A. Resultados oncológicos da laringectomia parcial no carcinoma glótico inicial. *Rev Bras Otorrinolaringol. set/out V.68 (5);673-7.*
6. Smith MC, Goffinet DR. Radiotherapy for CIS of glottic larynx. *Int J radiat Oncol Biol Phys* 1994;(28)251-5.
7. Small W Jr, Mittal BB, Brand WN et al. Role of radiation therapy in the management of carcinoma in situ of the larynx. *Laryngoscope* 1993;(103)663-7.
8. Carvalho MB, Tratamento cirúrgico dos tumores malignos da Laringe. In Carvalho. *Tratado de Cirurgia de Cabeça e Pescoço e Otorrinolaringologia*; 1ª edição – São Paulo Ed. Atheneu – 2001;(1)927-39.
9. Sánchez JT, Osado JRP, Fiñana MG, Miro D, Pérez LP. Glotectomia Anterior Reconstructiva. *Otorrinolaringol Ibero Am* 1992;19(4):349-61.
10. Prades JM, Martin C. Techniques et indications des laryngectomies reconstructives type crico-hyoïdopexie et laryngectomies frontale antérieure avec épiglottoplastie – à propos de 30 cas récents. *J Fr Otorhinolaryngol* 1985;(34)729-34.
11. Tucker HM, Benninger Ms, Roberts JK, Wood BJ, Levine HL. Near-total laryngectomy with epiglottic reconstruction. A critical study of the place of partial vertical reconstructive laryngectomy with epiglottoplasty as described by Tucker. A review of 18 cases. *Arch Otolaryngol Head Neck Surg* 1989;(115)1341-4.
12. Zanaret M, Giovanni A, Gras R, Bonnefille E, Robert D, Cannoni M. La laryngectomie frontale antérieure reconstructive. Résultats à long terme dans les du plan glottique. Near total laryngectomy with epiglottic reconstruction. Long term results in T2. *Ann Otolaryngol Chir Cervicofac* 1995;(112)205-10.
13. Kambic V, Radsel Z, Smid L. Laryngeal reconstruction with epiglottis after vertical hemilaryngectomy. *J Laryngol Otol*; 1976;(90)467-73.
14. Pech A, Cannoni M, Goubert JL, Thomassin JM, Zanaret M, Giovanni A. Laryngectomie frontale antérieure reconstructive (L.F.A.R) Intervention de Tucker. *Rev de Laryngologie* 1984;(105)255-60.